Weitere Themen und Inhalte auf
www.universimed.com

ÖGO ÖGU Österreichische Gesellschaft für Unfallchirurgie ÖGOuT Österreichische Gesellschaft für Orthopädie und Traumatologie

JATROS

Orthopädie & Traumatologie Rheumatologie

EUR 10,– Jahrgang 28/2023 ISSN 1997-8308 Österreichische Post AG, MZ 09Z038204M, Retouren an PF 555, 1008 Wien, Universimed CMC GmbH, Markgraf-Rüdiger-Straße 6–8, 1150 Wien 1/2023

HALLUX RIGIDUS
Moderne gelenkerhaltende Eingriffe

TALUSDEFEKT
Knochen-Knorpel-transplantate vom Femur

ÖGR-JAHRESTAGUNG
Wer wird in 10 Jahren die Rheumapatienten versorgen?

FOKUSTHEMA
Fuß & Sprunggelenk

UNIVERSIMED
MEDIZIN IM FOKUS

GOTS ÖSTERREICH spine.at Amsos BVdO

MEDECINS SANS FRONTIERES
ÄRZTE OHNE GRENZEN

Wir suchen:

Leidenschaft.
Menschlichkeit.
Fachliche Kompetenz.

Wir bieten:

Harte Arbeitsbedingungen.
Kleinen Lohn.
Große Wertschätzung.

Bewerben Sie sich jetzt!

www.aerzte-ohne-grenzen.at/einsatzmitarbeit

E. Orthner, Wels/Klagenfurt
R. Schuh, Wien

Werte Kolleginnen und Kollegen!

Der Fuß ist ja wohl das Letzte. – So provokant das auch klingen mag, in diesem Satz ist viel Wahrheit. Nicht nur, wenn man nach unten blickt, ist der Fuß das Letzte, auch in der Entwicklung war wohl der Fuß der letzte Teil des menschlichen Bewegungsapparates, der einen Evolutionsschub bekommen hat.

Die Einführung winkelstabiler Implantate, die Möglichkeit, die vielen Knöchelchen des Fußes besser miteinander zu verbinden, löste einen Innovationsschub aus. Man war plötzlich stolz darauf, dass Osteosynthesen und Arthrodesen fest wurden und weniger Komplikationen mit sich brachten. Natürlich wurden Winkel etc. entwickelt, gemessen, und es wurde versucht, diese zu korrigieren. Durch die Digitalisierung ist dabei vieles einfacher geworden. So wichtig das auch ist, vergisst das mechanistische Denken dabei die Biologie, die Balance und die Komplexität des Fußes. Die Tatsache, dass die Unzufriedenheitsrate nach Fußoperationen teilweise erschreckend hoch ist, muss wohl mehr als nur zum Denken anregen und man muss versuchen, der Sache auf den Grund zu gehen.

Der menschliche Fuß hat durch die Evolution eine gewaltige Änderung erfahren. Der orthograde Stand im Sprunggelenk rechtwinkelig zur Unterschenkelachse und die Wanderung von Sehnen vom Fußrücken über die Fußsohle zum ersten Mittelfußknochen bedeuten eine biologische Entwicklung, von der wir heute noch nicht wissen, ob sie schon abgeschlossen ist. Die dreidimensionalen Bewegungsachsen der 26 Knochen zueinander, Verspannungen der Bänder im spiraldynamischen Sinn und der Sehnenstrukturen zueinander und der notwendige harmonische Ablauf der Gelenkskette von der starren zur beweglichen Form bei jedem Schritt stellen eine extreme biomechanische Herausforderung dar. Es ist höchste Zeit, Funktionalität, Balance und Harmonie des gesamten Gangvorganges in den Vordergrund zu stellen und zu respektieren, dass intraindividuell unterschiedlichste Fußachsen existieren und hier Basisforschung notwendig ist.

Ob die aktuelle Entwicklung der minimal invasiven Chirurgie, die nachweislich kosmetisch ein sehr schönes Ergebnis liefert, diese biomechanischen Herausforderungen auf lange Sicht erfüllen kann, ist noch nicht beantwortet. In einigen der nachfolgenden Kapitel wird versucht, einerseits Denkansätze hinsichtlich biomechanischer Überlegungen zum Balancieren des Fußes zu bringen, andererseits die Differenzialdiagnose unterschiedlicher Krankheitsbilder in den Vordergrund zu stellen. Es ist eben nicht alles Hallux, es ist nicht alles Arthrose.

Komplexe Fußchirurgie ist sicherlich nicht einfach, aber macht glücklich.

Univ.-Doz. Dr. **Ernst Orthner**
Fußklinik Oberösterreich, Wels; PK Maria Hilf, Klagenfurt

Mit dem Themenheft Fuß und Sprunggelenk steht eine Region im Fokus, die in den vergangenen Jahren hinsichtlich des Verständnisses und der Behandlungsmöglichkeiten von Krankheitsbildern eine enorme Weiterentwicklung erfahren hat. Doch nicht nur die Verbesserung von Therapiekonzepten und Operationstechniken, sondern auch die Abbildung als Subspezialität in Ausbildungsmodellen und die Repräsentation in Abteilungsstrukturen haben im benachbarten deutschsprachigen Raum deutlich zugenommen. In Analogie zu anderen strukturellen Entwicklungen der Vergangenheit darf man hoffen, dass auch in Österreich eine entsprechende Manifestation stattfinden wird. Dies ist erforderlich, um diesem komplexen Gebiet die entsprechende Behandlungsqualität zukommen zu lassen.

Inhaltlich spannt sich der Bogen von elektiven Vorfußoperationen bis hin zu Verletzungen am Sprunggelenk. Die minimal invasive (perkutane) Vorfußchirurgie erlebt seit einigen Jahren eine Renaissance. Mit Prof. Peter Bösch, einem der maßgeblichen Begründer der perkutanen Hallux-valgus-Chirurgie, auf dessen Technik viele der aktuellen Modifikationen beruhen, hat die österreichische Orthopädie eine große diesbezügliche Tradition. Welche chirurgischen Therapieoptionen bei Hallux rigidus abseits der Gelenksversteifung bestehen und wann sie am besten zur Anwendung kommen, wird ebenfalls dargestellt. Die operative Therapie des Plattfußes ist ein komplexes Feld, wo mittlerweile eine Vielzahl von Techniken existiert. Weiters wird auf den aktuellen Wissensstand hinsichtlich der Alloarthroplastik des oberen Sprunggelenks eingegangen. Neben der Weiterentwicklung der Implantate stellt auch ein verbessertes Verständnis der Sprunggelenks- und Rückfußkinematik einen wesentlichen Faktor zur Verbesserung der klinischen Ergebnisse dar. Instabilitäten des Sprunggelenks stellen ein häufiges Krankheitsbild dar und sind als Präarthrose zu werten. Dementsprechend ist deren differenzierte Therapie von großer Bedeutung. In Hinblick auf chirurgische Behandlungsmöglichkeiten befinden sich arthroskopische Techniken auf dem Vormarsch. Die Sprunggelenksarthroskopie hat sich somit vom diagnostischen Tool über die Möglichkeit kleinerer Resektionen zu einer Technik entwickelt, die rekonstruktive Eingriffe erlaubt.

Kontroversiell wird nach wie vor die Therapie osteochondraler Läsionen des Sprunggelenks diskutiert. Im Rahmen des Themenheftes werden zwei spezielle Behandlungstechniken im Detail erläutert.

Mit der Hoffnung, ein thematisch und inhaltlich informatives Themenheft zusammengestellt zu haben, wünsche ich viel Freude beim Lesen, Ihr

OA Priv.-Doz. DDr. **Reinhard Schuh**
Präsident der Österreichischen Gesellschaft f. Fußchirurgie

GESELLSCHAFTSMITTEILUNGEN

8 **ÖGU/ÖGOuT**

10 **ÖGO**

12 **GOTS**

FUSS & SPRUNGGELENK

13 **Minimalinvasive Vorfußchirurgie: Was ist das?**
H.-J. Trnka, Wien

18 **Moderne gelenkerhaltende Eingriffe zur Therapie des Hallux rigidus**
M. Willegger, Wien/Vancouver

22 **Fehlstellungsadaptierte Therapie des erworbenen Plattfußes**
F. Gruber, Wien

26 **Entwicklung und aktueller Stand der OSG-Prothese**
T. Herz, Kufstein
R. Siorpaes, Saalfelden

30 **Aktuelle Therapiekonzepte bei chronischer Sprunggelenksinstabilität**
R. Schuh, Wien

34 **Nicht immer Sublux: Syndesmosenverletzungen – ein Update**
M. Eppel, Salzburg

38 **Es ist nicht alles Hallux: der Vorfußschmerz und seine Differenzialdiagnose**
A. Schwertner, Linz

42 **Behandlungskonzept der Lisfranc-Gelenksverletzungen**
A. Bölderl, Innsbruck

47 Gibt es Grenzen der rekonstruktiven Fußchirurgie? – neue Entwicklungen
Stark und anatomisch: ein neues Implantatsystem für alle Fälle
E. Orthner, Wels/Klagenfurt

50 **Knochen-Knorpeltransplantate vom Femur zur Rekonstruktion von Talusdefekten**
C. Windhofer, Salzburg

54 **Es ist nicht alles Arthrose**
E. Orthner, Wels/Klagenfurt

58 Publireportage
AutoCart™
„All autologous cartilage repair“ im Bereich des Sprunggelenks

Impressum

Herausgeber: Universimed Cross Media Content GmbH, Markgraf-Rüdiger-Straße 6–8, 1150 Wien. E-Mail: office@universimed.com. Tel.: +43 1 876 79 56. Fax: DW 20. Geschäftsführung: Dr. med. Bartosz Chłap, MBA. Chefredaktion: Mag. Christine Lindengrün. E-Mail: christine.lindengruen@universimed.com. Projektleitung: Florian Korosec. E-Mail: florian.korosec@universimed.com. Lektorat: DI Gerlinde Hinterhölzl, Dr. Patrizia Maurer, Mag. Sabine Wawerda. Grafik: Amir Taheri. Produktion & Druck: Print Alliance HAV Produktions GmbH, 2540 Bad Vöslau. Artikel mit grauer Hinterlegung sind im Sinne des Österreichischen Mediengesetzes § 26 als Werbung, Promotion oder entgeltliche Einschaltung zu verstehen. Gerichtsstand: Wien. Offenlegung nach § 25 MedienG: www.universimed.com/impressum. Medieninhaber: Universimed Cross Media Content GmbH.

Bezugsbedingungen Abonnement: Bestellung bei Universimed oder unter www.universimed.com. Jahresabo EUR 51,-, Einzelheft EUR 10,- inkl. MwSt. und Versand innerhalb von Österreich; im Ausland zzgl. Versandspesen. ISSN 1997-8308. Das Medium *JATROS Orthopädie & Traumatologie Rheumatologie* ist für den persönlichen Nutzen des Lesers konzipiert und beinhaltet Informationen aus den Bereichen Expertenmeinung, wissenschaftliche Studien und Kongresse. Namentlich gekennzeichnete Artikel und sonstige Beiträge sind die persönliche und/oder wissenschaftliche Meinung des Verfassers und müssen daher nicht mit der Meinung der Redaktion und des Herausgebers übereinstimmen. Mit der Übergabe von Manuskripten und Bildern gehen sämtliche Nutzungsrechte in Print und Internet an Universimed über. Copyright: Alle Rechte, insbesondere auch hinsichtlich sämtlicher Artikel, Grafiken und Fotos, liegen bei Universimed. Nachdruck oder Vervielfältigung, Verbreitung, Zurverfügungstellung, Vortrag, Vorführung, Aufführung, Sendung, Vermietung, Verleih oder Bearbeitung – auch auszugsweise – nur mit ausdrücklicher schriftlicher Genehmigung durch den Herausgeber. Die wiedergegebene Meinung deckt sich nicht in jedem Fall mit der Meinung des Herausgebers, sondern dient der Information des Lesers. Die am Ende jedes Artikels vorhandene Zahlenkombination (z.B.: ■0918) stellt eine interne Kodierung dar. Geschlechterbezeichnung: Um die Lesbarkeit der Informationen zu erleichtern, wird nicht durchgehend eine gendergerechte Schreibweise verwendet. Es sind jedoch bei Personenbezeichnungen in der Regel alle Genderidentitäten gemeint.

UNIVERSIMED
Medizin im Fokus

ORTHOPÄDIE & TRAUMATOLOGIE

60 **Ellbogentotalendoprothese bei Pseudoarthrose des distalen Humerus**
R. Hart, Wien/Brünn
R. Valipour, Wien

64 Publireportage
Gemeinsame Verabreichung von Kortison mit Hyaluronsäure wirkt chondroprotektiv

67 Reisestipendium der ÖGU
Bericht aus Berlin

68 **BVdO-Jahrestagung**

69 **BVdO-Jahrestagung**

70 **Weniger Operationen durch humane Knochenschrauben**

71 Nachruf
Prim. i. R. Univ.-Doz. Dr. Ernst Kutscha-Lissberg (3. 4. 1937–28. 9. 2022)

RHEUMATOLOGIE

72 Covid-19
Schwangerschaftskomplikationen bei ungeimpften Rheumapatientinnen

73 ÖGR-Jahrestagung
Die Stunde der Präsidentinnen

74 ÖGR-Jahrestagung
Wer wird in 10 Jahren die Rheumapatienten versorgen?

76 **JIA: Frühe Kombinationstherapie schlägt langfristig Step-up-Methode**

78 Sarkoidose
Ein „Chamäleon“ unter den rheumatischen Erkrankungen

80 **Biofilme bei chronisch-entzündlichen Darmerkrankungen und Reizdarmsyndrom**
M. Baumgartner, Wien

82 Gonarthrose
Mehr Mastzellen in entzündeten Gelenken bei Frauen

85 **Künstliche Intelligenz erfolgreich beim Aufspüren der Psoriasisarthritis**

86 **Neues zur Diagnose und Therapie von Lupus erythematodes**

Wissenschaftliche Beiräte

D. Aletaha, Wien; **W. Anderl**, Wien; **C. Bach**, Wien; **N. Böhler**, Linz; **P. Bösch**, Wr. Neustadt; **H. Boszotta**, Eisenstadt; **M. Breitenseher**, Horn; **W. Brodner**, Krems; **E. Cauza**, Wien; **D. Dammerer**, Krems, **K. Dann**, Wien; **M. Dominkus**, Wien; **U. Dorn**, Salzburg; **R. Dorotka**, Wien; **A. Engel**, Wien; **R. Eyb**, Wien; **C. Fialka**, Wien; **M. Friedrich**, Wien; **R. Ganger**, Wien; **A. Giurea**, Wien; **R. Graf**, Stolzalpe; **W. Graninger**, Graz; **W. Grechenig**, Graz; **F. Grill**, Wien; **J. Grisar**, Wien; **J. G. Grohs**, Wien; **G. Gruber**, Graz; **K. Gstaltner**, Wien; **J. Hochreiter**, Linz; **S. Hofmann**, Stolzalpe; **L. Holzer**, Klagenfurt; **H. Imhof**, Wien; **S. Junk-Jantsch**, Wien; **F. Kainberger**, Wien; **R. Kdolsky**, Wien; **K. Knahr**, Wien; **R. Kotz**, Wien; **P. Krepler**, Wien; **M. Krismer**, Innsbruck; **W. Lack**, Wien; **B. Leeb**, Stockerau; **R. Lunzer**, Graz; **K. Machold**, Wien; **R. Maier**, Baden; **S. Marlovits**; Wien; **M. Mousavi**, Wien; **T. Muellner**, Wien; **S. Nehrer**, Krems; **M. Nicolakis**, Wien; **M. Nogler**, Innsbruck; **A. Pachucki**, Amstetten; **G. Pflüger**, Wien; **R. Puchner**, Wels; **F. Rainer**, Graz; **H. Resch**, Salzburg; **P. Ritschl**, Wien; **K. Schatz**, Wien; **G. Schippinger**, Graz; **M. Schirmer**, Innsbruck; **W. Schneider**, Wien; **H. Seitz**, Judenburg; **F. Singer**, Laab i. W.; **H. Tilscher**, Wien; **K. Trieb**, Salzburg; **H.-J. Trnka**, Wien; **C. Tschauner**, Stolzalpe; **A. Ulreich**, Gröbming; **V. Vécsei**, Wien; **A. Wanivenhaus**, Wien; **R. Windhager**, Wien; **C. Wurnig**, Wien; **P. Zenz**, Wien; **J. Zwerina**, Wien

V. Smekal, Klagenfurt

© Patrick Connor Klopf

Aktuelles von der ÖGU und der ÖGOuT

Sehr geehrte Mitglieder der Österreichischen Gesellschaft für Unfallchirurgie und der Österreichischen Gesellschaft für Orthopädie und Traumatologie!

Jahrestagung 2023

Die Vorbereitungen für die gemeinsame Jahrestagung der ÖGU und der ÖGOuT sind bereits angelaufen. Die Abstract-Einreichung ist eröffnet und endet voraussichtlich am 20. März. Die Einreichthemen sind:

Komplexe Traumatologie

- Wirbelsäulenverletzungen
- Komplexe Frakturen und interdisziplinäres Management in der Alterstraumatologie
- Polytrauma
- Komplexe Gelenksverletzungen
- Offene Frakturen und Rekonstruktion
- Korrektur posttraumatischer Folgezustände
- Rehabilitation von Schwerstverletzten

Komplexe Orthopädie

- Behandlung von Fehlbildungen von Skelett und Bindegewebe
- Behandlung von Entwicklungsstörungen des Skelettes
- Behandlung von erworbenen Wachstumsstörungen
- Fehlbildungen der Gelenke
- Rekonstruktion nach Knochentumor
- Rehabilitation

Experimentelles Forum

Ich freue mich über zahlreiche Einreichungen und auf spannende wissenschaftliche Beiträge.

Neues aus der ÖGOuT

Der Vorstand der ÖGOuT wurde im Dezember letzten Jahres neu gewählt. Somit endet meine Präsidentschaft und ich übergebe an Prim. Priv.-Doz. Dr. René El Attal.

Auch bei der ÖGOuT-Geschäftsstelle gibt es 2023 Veränderungen: Da der Aufwand der Betreuung von zwei Gesellschaften und deren Veranstaltungen (ÖGOuT und ÖGU) stetig gewachsen und schließlich ressourcenmäßig an seine Grenzen gekommen ist, geben Mag. Birgit Magyar und Mag. Anna Mikoda-Jarosz die Organisation der ÖGOuT-Geschäftsstelle für die Zukunft an das Büro von Manuela Walland, MA, ab. Die Übergabe erfolgt schrittweise im Jänner. Sie erreichen die ÖGOuT-Geschäftsstelle weiterhin wie gewohnt unter office@oegout.at und der Telefonnummer 0664/889 468 35 (Dienstag bis Donnerstag 9:00–12:00 Uhr). Die neue Postanschrift lautet:

ÖGOuT Geschäftsstelle
c/o ACC Management
Domgasse 4
3100 St. Pölten

Rückblick Präsidentschaft ÖGOuT 2021/22

Als ich im Frühjahr 2021 in Vertretung des erkrankten Präsidenten Prim. Thomas Neubauer die Geschäfte der ÖGOuT übernahm, gab es drei eigenständig agierende wissenschaftliche Fachgesellschaften mit eigenen Vorständen, Mitgliedern und Statuten für den muskuloskelettalen Bereich. Daran hat sich bis heute zwar nichts geändert, doch wurden in den letzten zwei Jahren Rahmenbedingungen geschaffen, die eine gemeinsame synergetische Entwicklung der Fachgesellschaften in der Zukunft ermöglichen.

Die Geschichte dazu leitet sich aus der Schaffung eines neuen Sonderfaches „Orthopädie und Traumatologie“ im Jahr 2016 ab. Damit wurde eine dritte Fachgruppe erschaffen, die sich ganz klar in den Ausbildungsinhalten von den bereits vorhandenen Fachgruppen „Orthopädie und orthopädische Chirurgie“ sowie „Unfallchirurgie“ unterscheidet. Der Versuch, für die drei Fachgruppen „eine wissenschaftliche Dachgesellschaft“ einzurichten, war die Initiative der Vorstände der „Altgesellschaften“. Die ÖGOuT wurde somit gegründet und ihr Vorstand paritätisch mit den Vorstandsmitgliedern der ÖGU und ÖGO besetzt. Die unterschiedlichen Vorstellungen sowie die zum Teil sehr konträren Interessen führten sehr bald zur Spaltung des Vorstandes und damit zum Hemmnis für die Entwicklung der neuen Gesellschaft und zur zwangsweisen Unterordnung ihrer Interessen.

Im Jahr 2019 zerbrach die ÖGOuT als Dachgesellschaft und wurde als eigenständige Fachgesellschaft, gemäß den Statuten, aber – da finanzielle Mittel gänzlich fehlten – mit großer Unterstützung durch die ÖGU weitergeführt.

© Clemens Unterwurzacher

In den zwei darauffolgenden Jahren wurde versucht, die ÖGOuT finanziell auf eigene Beine zu stellen und den Interessen der neuen Fachgruppe zuzuordnen. Dazu wurde die erste Statutenänderung 2021 umgesetzt, die eine klare Abgrenzung von den Altgesellschaften beinhaltete und so eine eigene Entwicklung von Grund auf vorsah.

Parallel dazu fanden Annäherungsgespräche der orthopädischen und der unfallchirurgischen Fachgesellschaften, später dann auch gemeinsam mit der Fachgesellschaft für Orthopädie und Traumatologie, zum Teil unter Mediation der Österreichischen Ärztekammer, statt.

Letztendlich ist es noch im vergangenen Jahr gelungen, die Pflöcke für den Umbau der ÖGOuT zu einer Kooperationsplattform für alle muskuloskelettalen Fächer und die dazugehörigen Fachgesellschaften einzuschlagen. Diesbezüglich wurde hierfür im September letzten Jahres die zweite große Statutenänderung im Konsens mit den großen Fachgesellschaften, der ÖGU und der ÖGO, in einer außerordentlichen Mitgliederversammlung beschlossen.

Damit ist ein wichtiger Schritt für eine gemeinsame zukünftige Entwicklung der drei Gesellschaften gelungen: vom Niedergang der ÖGOuT als Dachgesellschaft über die zwischengesellschaftliche Abgrenzung hin zu einem möglichen Neustart als Kooperationsplattform zwischen ÖGOuT, ÖGU und ÖGO. Der Vorstand wurde dafür um zwei in Zukunft von den großen Gesellschaften beschickte Positionen der ÖGU und der ÖGO erweitert. Die sogenannten „Vizepräsident*innen“ sollen als verbindendes Element zwischen den alten, erfahrenen Gesellschaften und der neuen, wachsenden Gesellschaft agieren. Darüber hinaus wurde in den Statuten klar der Modus für die Gründung wissenschaftlicher Beiräte geregelt, sodass Austausch von Expertise durch die erfahrensten orthopädischen und unfallchirurgischen Köpfe auf Augenhöhe möglich sein wird.

Als erstes Komitee wurde zur Abhaltung eines zukünftig gemeinsamen Kongresses der drei Fachgesellschaften noch 2022 ein Kongresskomitee gegründet.

Um in den wesentlichen Positionen koordinativ einzuwirken, wurde der Vorstand um einen Zukunftsreferenten bzw. eine Zukunftsfererentin und einen Wissenschaftsreferenten bzw. eine Wissenschaftsreferentin erweitert. Damit besteht der Vorstand, inklusive der Vertreter*innen der Assistent*innen, jetzt aus zehn zu wählenden Positionen und den zwei von der ÖGU und der ÖGO beschickten Vizepräsident*innen.

Mit der zweiten Statutenänderung wurde auch die Erweiterung des aktiven und des passiven Wahlrechts auf alle Mitglieder – gleich welcher der drei Fachgruppen sie angehören – neu geregelt. So kann jedes ordentliche Mitglied der ÖGOuT, egal ob Unfallchirurg*in, Orthopäd*in oder Orthopäd*in und Traumatolog*in, einerseits seine/ihre Interessenvertretung in den Vorstand wählen, andererseits selbst in den Vorstand der ÖGOuT gewählt werden.

Zusammengefasst wurden mit all diesen Änderungen letztendlich die Voraussetzungen für eine gemeinsame Standespolitik und den Erhalt und die Weiterentwicklung der Expertise geschaffen, die die ÖGOuT als Bindeglied zwischen den Gesellschaften für „Orthopädie und orthopädische Chirurgie“ und für „Unfallchirurgie“ vorsieht.

Jetzt liegt es an den agierenden Vorständen, dass es nicht nur bei einem niedergeschriebenen guten Gedanken bleibt. Mehr denn je benötigen wir dazu motivierte, konstruktive und weitsichtige Mitglieder, denen „die gemeinsame Sache“ am Herzen liegt.

Ich wünsche mir für alle drei Fachgesellschaften, dass es gelingen wird, diese Chance zu nützen und so synergetische Kräfte zum Wohle aller, unserer Patient*innen und der Mitglieder aller drei Fachgruppen, freizusetzen.

Ich möchte mich beim Vorstand und beim Büro der ÖGOuT, Mag. Birgit Magyar und Mag. Anna Mikoda-Jarosz, für die konstruktive und gute Zusammenarbeit und den großartigen Einsatz für die Gesellschaft herzlichst bedanken.

Mit kollegialen Grüßen,

Prim. Priv.-Doz. Dr. **Vinzenz Smekal**
Präsident der ÖGOuT 2021/22
Präsident der ÖGU 2021/22/23

TERMINE

17.–18. März 2023
76. ÖGU-Fortbildung „Verletzungen der Sehnen und Muskeln des Bewegungsapparates“
Van-Swieten-Saal, Wien

12. Mai 2023
Öffentliche Sitzung des Arbeitskreises Polytrauma – „6. Interdisziplinäres Polytraumasymposium“
Van-Swieten-Saal, Wien

16.–17. Juni 2023
77. ÖGU-Fortbildung „Die vergessene Kunst der konservativen Unfallchirurgie: Standardbehandlungen / Grenzfälle der konservativen Therapie“
Van-Swieten-Saal, Wien

5.–7. Oktober 2023
59. ÖGU- & 4. ÖGOuT-Jahrestagung „Komplexe Traumatologie & Orthopädie“
Wyndham Grand Salzburg Conference Centre

10.–11. November 2023
78. ÖGU-Fortbildung „Perioperatives Management: Welche Evidenz gibt es?“
Van-Swieten-Saal, Wien

Auskunft für alle Veranstaltungen:
Mag. B. Magyar, Mag. A. Jarosz

ÖGU: *Tel.: +43 1 588 04-606/-213*
E-Mail: office@unfallchirurgen.at
www.unfallchirurgen.at

C. Chiari, Wien

© MedUni Wien/Feelimage

OT-Kongress 2023: Was Sie erwartet

Liebe Mitglieder der Österreichischen Gesellschaft für Orthopädie und orthopädische Chirurgie! Liebe Kolleginnen und Kollegen!

In zwei Monaten ist es so weit. Von 4. bis 6. Mai 2023 findet die 37. Jahrestagung der ÖGO statt, die analog zu unserem letztjährigen Kongress als 2. OT-Kongress abgehalten wird. Damit wollen wir ein Zeichen setzen und das Fach Orthopädie und Traumatologie in seiner Gesamtheit abbilden. Der Kongress soll nicht nur die bereits etablierten Kolleginnen und Kollegen zum akademischen Austausch zusammenbringen, sondern genauso die Generation, die die Ausbildung zum neuen Sonderfach absolviert oder bereits abgeschlossen hat, ansprechen.

Grenzen erweitern – Innovation in Orthopädie und Traumatologie

In dieser kurzen Vorschau auf den Kongress möchte ich für Sie zusammenfassen, was Sie erwartet.

Die Tagung findet unter dem Motto „Grenzen erweitern – Innovation in Orthopädie und Traumatologie“ statt. Innovation kann in vielen Dimensionen gedacht werden. Insbesondere haben wir durch die Annäherung der beiden Teilgebiete Orthopädie und Unfallchirurgie die Chance der gegenseitigen Befruchtung, aus der Innovation entstehen wird. In diesem Sinne sollten wir die Grenzen der bisherigen Sonderfächer nicht als Barriere sehen, sondern diese erweitern, um das Beste gemeinsam weiterzuentwickeln.

In vielen Sitzungen werden technische Innovationen der verschiedenen Spezialgebiete behandelt. Artificial Intelligence und Robotik sind keine abstrakten Zukunftsvisionen, sondern halten bereits Einzug in unseren klinischen Alltag und werden in einer eigenen Sitzung thematisiert.

Mit der Transitionsmedizin sprechen wir eine Grenze an, die uns herausfordert. Hier geht es um unsere Patient*innen, insbesondere mit chronischen Erkrankungen, am Übergang vom Kindes- ins Erwachsenenalter. Wer betreut sie weiter, wenn sie die Altersgrenze der pädiatrischen Medizin überschritten haben? Zum Thema DEI (Diversity, Equity und Inclusion) haben wir spannende Beiträge zusammengestellt, die nicht nur die Inklusion und Gleichbehandlung innerhalb unserer Berufsgruppen, sondern auch Randgruppen unserer Patient*innen betreffen.

Die verschiedenen Spezialgebiete des Faches Orthopädie und Traumatologie werden in 3 Programmschienen gestaltet sein. Es werden sowohl die operativen als auch die konservativen Inhalte unseres Faches repräsentiert sein. Es ist gelungen, ein große Anzahl an nationalen und internationalen Expert*innen für diese Sitzungen zu gewinnen. Werfen Sie einen Blick auf die Kongress-Website (www.ot-kongress.at), um die Details zu erfahren.

Es wurden 150 Abstracts eingereicht, die die Vielfalt der orthopädisch-traumatologischen Forschung als Vortrag und Poster abbilden. Auch die Praxis kommt nicht zu kurz: Workshops zu den Themen Ultraschall, digitale Planung, PRP-Anwendung, Gipsen, manuelle Medizin und Stoßwellentherapie finden in Kleingruppen statt.

Erstmals wird es einen „Hüftsonografie-Refresher“ geben. Dieses Format hat das Ziel, allen Kolleg*innen, die bereits routiniert den Ultraschall der Säuglingshüfte nach Graf anwenden, ein Wissens-Update zu geben und die Qualität weiter zu erhalten. Die Vorträge werden von Hüftsonografie-Kursleitern aus ganz Österreich gehalten.

Ehrengäste

Wir haben auch einige Ehrengäste eingeladen. Es ist mir eine besondere Freude, die Lorenz-Vorlesung von o. Univ.-Prof. em. Martin Krismer im Rahmen der Eröffnungszeremonie anzukündigen. Zwei weitere Highlights sind die Honorary Lectures von Li Felländer-Tsai, Universitätsprofessorin am Karolinska-Institut, Stockholm, und Past-Präsidentin der EFORT, und dem weltbekannten Experten für Deformitätenkorrektur, Dror Paley, Gründer und Direktor des Paley Institute in West Palm Beach, Florida.

Ambiente

Für ein angenehmes und modernes Ambiente ist gesorgt. Der Kongress findet im Hotel- und Kongresszentrum Andaz Vienna Am Belvedere statt. Es befindet sich im Quartier Belvedere, nur 25 Minuten mit der S-Bahn oder dem City Airport Train vom Flughafen Wien und einen kurzen Spaziergang vom Wiener Hauptbahnhof entfernt. Auch die Innenstadt ist exzellent erreichbar. Nutzen Sie die Möglichkeit, direkt im Tagungszentrum ein Hotelzimmer zu buchen! Sie können dies zu vergünstigten Konditionen über die Kongress-Homepage tun.

Als Rahmenprogramm ist am 4. Mai eine Welcome Reception in der Industrieausstellung geplant – an dieser Stelle schon jetzt ein herzliches Danke an unsere Partner und Unterstützer von der Industrie. Am Freitag, den 5. Mai, findet der Galaabend in der wunderschönen Säulenhalle des Museums für angewandte Kunst statt. Bitte buchen Sie rechtzeitig ein Ticket über die Kongress-Homepage.

Herzlichen Dank ...

... an die Mitglieder des Programmkomitees, Prof. Reinhard Windhager, Prof. Stefan Hajdu, Prof. Silke Aldrian, Priv.-Doz. Christoph Böhler und Dr. Eleonora Schneider, für die großartige Unterstützung bei der Zusammenstellung des wissenschaftlichen Programms.

Ich freue mich sehr auf einen innovativen und Grenzen erweiternden Kongress!

Univ.-Prof. Dr. **Catharina Chiari**, MSc
Präsidentin der ÖGO

Nähere Informationen:
www.ot-kongress.at

GRENZEN ERWEITERN - INNOVATION IN ORTHOPÄDIE UND TRAUMATOLOGIE

OT

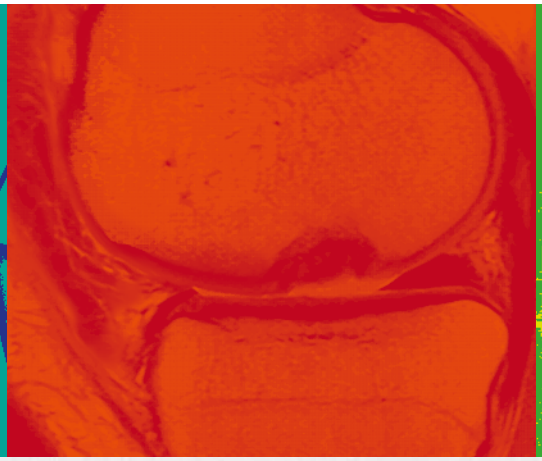

OT Becken
OT Wirbelsäule
OT Kindes und Jugendalter
Prävention, Gelenkerhaltung
Polytraumamanagement
Transitionsmedizin
Refresher – Hüftsonografie nach Graf
Digitale Planungsworkshops, AI

OT Hand
OT Fuß
OT Konservativ und Rehabilitation
Endoprothetik
Periprothetische Fraktur, Revisionen
Interdisziplinäre Therapieansätze
Gender und Diversity
Junges Forum – Meet the expert

2. Österreichischer Kongress für **Orthopädie & Traumatologie**

4.-6. Mai 2023
Hotel Andaz Vienna Am Belvedere

JETZT ANMELDEN

www.ot-kongress.at

DEADLINE REGULÄRE ANMELDEGEBÜHR:
5. APRIL 2023

GOTS-Komitee Wirbelsäule – kurz vorgestellt

Die Gesellschaft für Orthopädisch-Traumatologische Sportmedizin (GOTS) stellt eines seiner aktiven Komitees vor. Interessierte GOTS-Mitglieder können sich für eine Mitarbeit bewerben.

Als einflussreichste sportorthopädische Vereinigung im deutschsprachigen Raum möchte die GOTS seit einigen Jahren konzentriert Wissen im Bereich Wirbelsäule und Sport bündeln, aufbereiten und zur Verfügung stellen. Um den Schwerpunkt zu unterstreichen, wurde 2019 eigens das Komitee Wirbelsäule ins Leben gerufen.

Das Komitee wird derzeit von Dr. Markus Knöringer, Facharzt für Neurochirurgie und Sportmediziner in München, und seiner Stellvertreterin Prim. Priv.-Doz. Dr. Karin Pieber, Leiterin des Klinischen Instituts für Physikalische Medizin und Rehabilitation am Universitätsklinikum St. Pölten, geleitet. Durch die beiden Fachrichtungen (Neurochirurgie und Physikalische Medizin) wird deutlich gemacht, dass das Wissensspektrum breit aufgestellt ist: von Sportbiomechanik, Prophylaxe und Prävention, konservativer Therapie, Mikrotherapie und Infiltration bis zur Übersicht über operative Möglichkeiten.

Das Komitee kann auf erfolgreiche Anfangsjahre zurückblicken, so konnte seit 2019 auf den Jahreskongressen immer eine eigene Sitzung Wirbelsäule im Sport etabliert werden. Spannende Entwicklungen in diesem Bereich wurden hier präsentiert. Daneben war das Komitee mit Vorträgen, wissenschaftlichen Beiträgen, Symposien u. a. beim Deutschen Kongress für Orthopädie und Unfallchirurgie (DKOU), bei der GOTS-Sportarztausbildung und im Rahmen von Webinaren sehr aktiv.

Durch ein interdisziplinäres Arbeiten im Komitee macht die Zusammenarbeit sehr viel Freude und bereichert natürlich auch den eigenen Horizont. In diesem Zusammenhang laden wir interessierte GOTS-Mitglieder ein, sich für eine Mitarbeit im Komitee zu bewerben. Wir freuen uns auf motivierte Kolleg*innen, die bereits ein bisschen Erfahrung im Bereich Wirbelsäule und Sport haben.

Nächste Vorhaben sind zwei Vorträge und ein Praxisseminar beim GOTS- Jahreskongress in Luxemburg. *(red)* ■

Quelle:
www.gots.org

Save the Date!

29 KONGRESS DER ÖSG

29. Wissenschaftlicher Kongress der Österreichischen Schmerzgesellschaft

11.-13. Mai 2023

Congress Center Villach
Europaplatz 1-2, 9500 Villach

HYBRID KONGRESS

www.oesg-kongress.at

Prävention und Schmerz – ein facettenreiches Thema mit viel Potential für Forschung und klinische Praxis. Der 29. Kongress der ÖSG stellt daher das Thema „Schmerzprävention" in den Mittelpunkt.

ÖSTERREICHISCHE SCHMERZGESELLSCHAFT ÖSG



H.-J. Trnka, Wien

Minimalinvasive Vorfußchirurgie: Was ist das?

In der Fußchirurgie wird das kosmetische Ergebnis der Narben von den Patienten als fast genauso wichtig betrachtet wie das funktionelle Ergebnis. Aus diesem Grund geht die Tendenz auch in der Fußchirurgie vermehrt zu minimalinvasiven Operationstechniken. Aus Sicht des Orthopäden und Unfallchirurgen liegt der Vorteil in der Reduktion von Wundheilungsstörungen und Infektionen.

KEYPOINTS

- *Die minimalinvasive Fußchirurgie benötigt spezielle technische Voraussetzungen.*
- *Vor der Anwendung im klinischen Alltag sollten entsprechende Kurse absolviert werden, um die Lernkurve flach zu halten.*
- *Bei richtiger Indikation sind mit der minimalinvasiven Chirurgie hohe Werte in der Patientenzufriedenheit zu erzielen.*

Historisch wurden die ersten Schritte in der minimalinvasiven Fußchirurgie in den 1950er-Jahren von Morton Polakoff gesetzt. Mit der Entwicklung spezieller Instrumente versuchte er, die Größe der Hautschnitte zu reduzieren. Parallel dazu wurden in Anlehnung an Maschinen aus der Zahnmedizin sterile Fräsen entwickelt. Erste Kurse wurden in den 1970er-Jahren am Pennsylvania College of Podiatric Medicine durchgeführt. Hier wurden vor allem die Chirurgie der Zehen und die Isham-Technik (minimalinvasive Modifikation der seit 1881 bekannten Reverdin-Osteotomie) gelehrt. Dr. Theodore New, einer der amerikanischen Pioniere der minimalinvasiven Fußchirurgie, stellte dies gemeinsam mit OA Gunther Steinböck 1983 erstmals in Österreich vor. Von dieser „Akin-New"-Technik (Abschleifung der Exostose und varisierende Osteotomie der Grundphalanx) inspiriert, entwickelte Prof. Peter Bösch in den 1990er-Jahren die Bösch-Osteotomie (minimalinvasive Modifikation der Kramer-Osteotomie).[1] Joel Vernois und David Redfern präsentierten 2013 die minimalinvasive Variante der Chevron-Osteotomie.[2] In der Folge wurden auch weitere Indikationen für die minimalinvasive Vorfußchirurgie entwickelt.

Moderne minimalinvasive Vorfußchirurgie inkludiert die Korrektur von Hallux-valgus und -rigidus-Fehlstellungen, Metatarsus-V-Varus, Metatarsalgien und Kleinzehenfehlstellungen.

Technische Ausrüstung

Für die minimalinvasive Vorfußchirurgie benötigt man eine spezielle technische Ausrüstung: eine Fräse mit einem Motor mit hohem Drehmoment (80 N/cm) und hoher Drehzahl (3000 RPM), passend dazu Shannon-Fräsen mit unterschiedlichen Längen und Durchmessern, gerade und konisch, weiters ein Röntgengerät sowie Instrumente wie Skalpell, Raspatorium und Moskitoklemme.

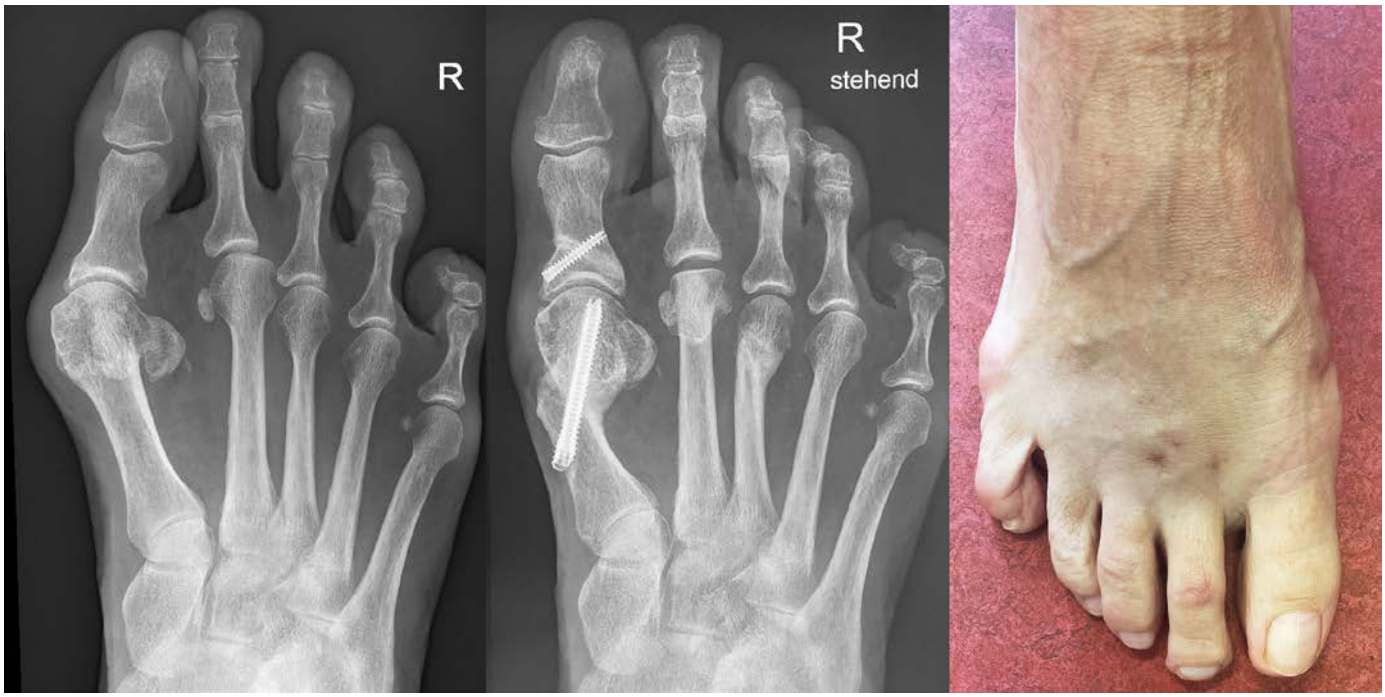

© H.-J. Trnka

Abb. 1: Minimalinvasive Chevron- und Akin-Osteotomie

Abb. 2: Minimalinvasive Akin-Osteotomie

Abb. 3: Minimalinvasive Cheilektomie

Minimalinvasive Hallux-valgus-Korrektur

Die minimalinvasive Hallux-valgus-Korrektur hat historisch mit der minimalinvasiven reinen Abschleifung der „Pseudoexostose“ (New-Technik) begonnen.[3] Diese hat natürlich nur das Symptom, aber nicht die Ursache behandelt. Man unterscheidet 1., 2. und 3. Generation der minimalinvasiven Hallux-valgus-Korrektur.

Unter der Generation 1 versteht man die New- und die Isham-Technik (Reverdin-Modifikation).[4] Hier wird der Intermetatarsalwinkel nicht korrigiert und es wird auch kein Implantat verwendet.

Die Generation 2 besteht vor allem aus der Bösch-Technik[1] und ihren Modifikationen, wie zum Beispiel die SERI-Technik nach Giannini.[5] Hier werden perkutane Kirschner-Drähte zur Fixation verwendet.

Unter der Generation 3 werden Modifikationen der Chevron-Osteotomie zusammengefasst, die per Stichinzision mittels Fräse durchgeführt werden. Fixiert wird mit kopflosen Schrauben. Redfern und Vernois bevorzugen hier sehr lange 3,5 mm- bzw. 4,0 mm-Schrauben, die von proximal medial am Metatarsale 1 in das Köpfchen eingebracht werden.[2] Gerhard Kaufmann führt ebenfalls eine Osteotomie mit Fräse durch, fixiert aber weiter distal ähnlich wie bei der klassischen Chevron-Osteotomie (Abb. 1).

Vernois und Redfern präsentierten 100 Füße mit einem von 95 % der Patienten als sehr gut und gut beurteilten Outcome.[2] Gerhard Kaufmann publizierte 2020 seine Ergebnisse der minimalinvasiven Chevron-Osteotomie im Vergleich zur offenen Chevron-Osteotomie,[6] mit Kontrollen nach 6 und 12 Wochen sowie 9 Monaten und 5 Jahren. Es gab keine Korrekturverluste zwischen den kurzfristigen und langfristigen Kontrollen, der Vergleich der Gruppen ergab keine Unterschiede. Jowett und Bedi analysierten 2017 die Lernkurve der minimalinvasiven Chevron-Osteotomie.[7] Sie stellten eine steile Lernkurve fest. Palmanovich beschrieb 27 Patienten als notwendig, um die Lernkurve zu verlassen.[8] Wenn die Technik beherrscht wird, so sind auch schwere Hallux-valgus-Fehlstellungen korrigierbar und vor allem Wundkomplikationen sind selten.

Auch die Akin-Osteotomie kann sehr einfach minimalinvasiv durchgeführt werden. Sie wird entweder mit einer Schraube oder aber einfach mit Tapes für 4 Wochen stabilisiert (Abb. 2).

Minimalinvasive Cheilektomie

Unter entsprechender Lagerung mit Bildwandler erfolgt ein 1 cm langer Hautschnitt dorsomedial ca. 3 cm proximal des Gelenkspaltes. Eventuell ist noch ein zweiter dorsolateraler Hautschnitt notwendig. Mit einem Raspatorium wird die Gelenkkapsel vom Knochen abgehoben. Der Osteophyt wird mit der Shannon-Fräse abgetragen. Knochenfragmente werden mit der Klemme entfernt und das Knochendebris wird ausgespült (Abb. 3).

Teoh et al. präsentierten 89 Patienten mit 98 behandelten Füßen.[9] Die Schwellung hielt im Schnitt für 5,3 Wochen an. Der VAS wurde im Schnitt von 8,0 auf 3,0 verbessert. 12 Patienten wurden revidiert und bei 7 davon wurde auf eine Arthrodese gewechselt. Es gab 2 Wundinfekte und 2 Wundheilungsstörungen. Sidon[10] und Glenn[11] zeigten ähnlich positive Ergebnisse.

Stevens verglich die offene Cheilektomie mit der minimalinvasiven Cheilektomie.[12] Die Analyse zeigte eine höhere Inzidenz von Reoperationen bzw. Komplikationen bei minimalinvasiver Cheilektomie. Die Patientenzufriedenheit und auch die

© H.-J. Trnka

Abb. 4: DMMO

© H.-J. Trnka

Abb. 5: DMMO zur Korrektur der Bunionette

postoperative Beweglichkeit sind nach minimalinvasiver Cheilektomie höher.

Minimalinvasive distale Metatarsalosteotomie (DMMO)

Aufgrund von Problemen mit der Helal- und der Weil-Osteotomie wurden minimalinvasive Techniken entwickelt. Schon 1991 beschrieb White die minimalinvasive distale Metatarsalosteotomie („Distal Metaphyseal Metatarsal Osteotomy“, DMMO).[13] Die Endposition des Metatarsalköpfchens wird durch den Zug der intakten Weichteile und die postoperative Vollbelastung diktiert. Vor allem de Prado, Redfern und Vernois haben diese Technik propagiert. Hier wird unter Zuhilfenahme einer minimalinvasiven Fräse mit hohem Drehmoment eine extraartikuläre Osteotomie des Metatarsales von proximal plantar nach distal dorsal durchgeführt. Das plantare Fragment wird unter Druck von distal nach proximal verschoben. Postoperative Zügelverbände gemeinsam mit dem intakten Weichteilmantel sollen die Osteotomie in der gewünschten Stellung stabilisieren (Abb. 4).

Johansen et al.[14] präsentierten eine randomisierte Studie mit jeweils 30 Patienten. Die Komplikationsrate war bis auf das vermehrte Auftreten von hypertrophen Narben (0 vs. 9 %) in der offenen Weil-Gruppe gleich. Die postoperative Bewegungseinschränkung, die „floating toe“ und eine Plantarflexions- bzw. Hyperextensionsfehlstellung traten bei der offenen Weil-Osteotomie häufiger auf. Die Operationszeit war bei der DMMO-Gruppe signifikant kürzer, dafür war die Röntgenbestrahlungszeit signifikant länger.

Krenn[15] und Palmanovich[8] zeigten in der Analyse ihrer ersten Patienten die Lernkurve dieser Technik auf und wiesen auf die Notwendigkeit von speziellen Operationskursen hin.

Die minimalinvasive Korrektur des Schneiderballens ist auch ohne Fixation mit der offenen Technik vergleichbar. Auch ohne Fixation werden gute Ergebnisse erzielt.

Minimalinvasive Korrektur des Schneiderballens (Metatarsus-V-Varus)

Der Schneiderballen oder Digitus-V-Varus wird in 3 Subtypen unterteilt. Typ I ist ein breites Metatarsalköpfchen, Typ II eine bogenförmige Verformung des Metatarsales 5 nach lateral und Typ III eine Deviation des Metatarsales 5 nach lateral mit Vergrößerung des Intermetatarsalwinkels 4/5.

Zur Korrektur des Digitus-V-Varus stehen mehrere minimalinvasive Techniken zur Verfügung. Die Bösch-Osteotomie und deren Modifikationen, die minimalinvasive Chevron-Osteotomie, die DMMO (Abb. 5) und eine proximale minimalinvasive „Closing wedge“-Osteotomie.

Die Bösch-Osteotomie wurde 2007 erstmals von Legenstein beschrieben.[1] Bei 77 Füßen konnten gute Resultate erzielt werden. Bei 4 Patienten kam es zu einer Infektion entlang des perkutanen Drahtes.

Minimalinvasive Osteotomien ohne Fixation wurden von Laffenetre[16], Kurashige[17] und Michels[18] beschrieben. Ihre Ergebnisse sind ähnlich wie jene mit Drahtfixation, aber ohne die beschriebene Morbidität der Drahtfixation.[5,19]

Minimalinvasive Kleinzehenchirurgie

Bei der Korrektur der Kleinzehendeformitäten unterscheidet man zwischen Eingriffen an den Weichteilen und knöchernen Eingriffen.[20] Eingriffe an den Weichteilen sind entweder Tenolysen oder Arthrolysen. Die infrage kommenden Sehnen sind die EDL(Extensor digitorum longus)-Sehne, die FDL(Flexor digitorum longus)- und die FDB(Flexor digitorum brevis)-Sehne. Kapsulotomien werden am Metatarsophalangealgelenk (MTP) dorsal, am proximalen Interphalangealgelenk (PIP) plantar und am distalen Interphalangealgelenk (DIP) durchgeführt.

Die Tenotomie der FDL- und der FDB-Sehne erfolgt jeweils medial oder lateral plantar über dem PIP- bzw. dem DIP-Gelenk. Die Zehe wird in Flexion gehalten und die Messerklinge parallel zur Unterfläche an die Basis der Mittelphalanx bzw. Endphalanx herangeführt. Die Klinge wird um 90° rotiert. Dadurch wird die Beugesehne durchtrennt. Zusätzlich muss meistens

© H.-J. Trnka

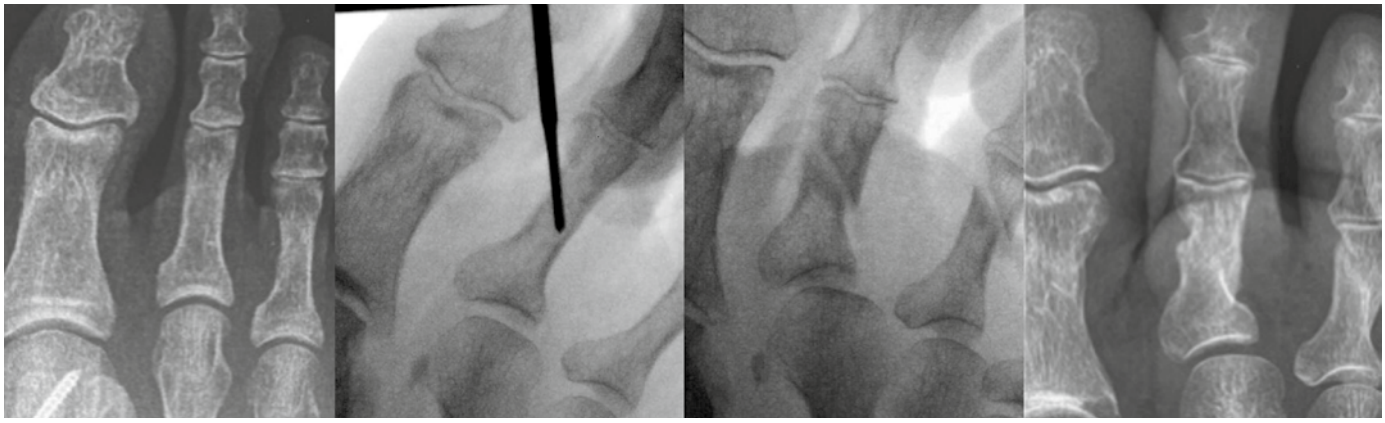

Abb. 6: Minimalinvasive Zehenverkürzung

© H.-J. Trnka

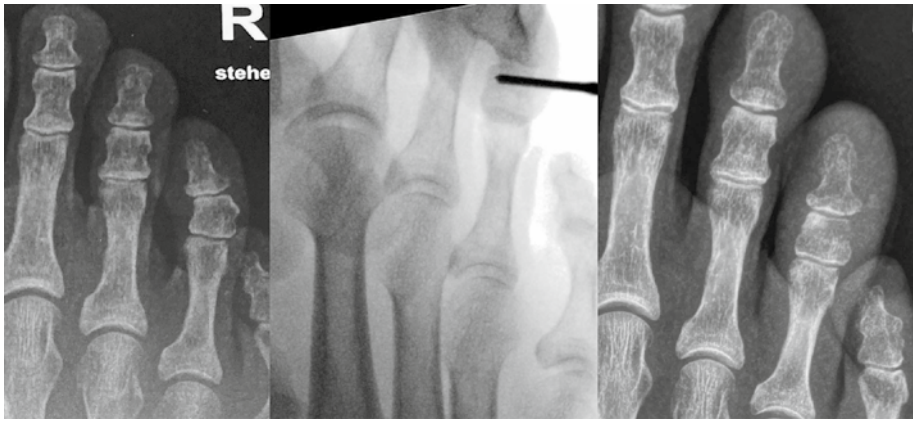

Abb. 7: Korrektur der schrägen Gelenksfläche

noch die Gelenkkapsel plantar perforiert werden, bis die Zehe im entsprechenden Gelenk gut gestreckt werden kann.

Die Tenotomie der EDL-Sehne erfolgt an der Streckseite. Auch hier wird die Messerklinge neben der Strecksehne parallel zum Fußrücken eingebracht und unter Drehung der Klinge die Sehne durchtrennt.

Die Kapsel des MTP-Gelenkes wird durch Perforation mit der Messerklinge von dorsal eröffnet.

Eine Hammerzehe oder auch mediale bzw. laterale Deviation kann mit perkutan durchgeführten Osteotomien mit der minimalinvasiven Fräse korrigiert werden. Bei einer Hammerzehenfehlstellung erfolgt nach Stichinzision unter der Basis der Grundphalanx bzw. dorsal an der Mittelphalanx, nach Abschieben der Weichteile mittels Elevatorium, mit der Fräse eine Kortikotomie unter Erhaltung der gegenüberliegenden Kortikalis. Dann kann durch Druck die Osteotomie geschlossen und damit die Korrektur erzielt werden. Falls über dem PIP-Gelenk noch eine Prominenz tastbar ist, wird diese über die dorsale Inzision mit der Fräse abgeschliffen.[21,22]

Isolierte Überlängen von Zehen können mit minimalinvasiven Osteotomien an der Grundphalanx sehr gut korrigiert werden (Abb. 6). Bei Fehlstellungen in der Transversalebene wird ebenfalls über eine Stichinzision in Höhe der Fehlstellung eine Kortikotomie durchgeführt und die Fehlstellung durch Schließen der Osteotomie korrigiert (Abb. 7).

Die Nachbehandlung erfolgt mit Tape-Zügeln im postoperativen Schuh. ■

Autoren:
Univ.-Prof. Dr. **Hans-Jörg Trnka**
Paul Trnka
Fusszentrum Wien
E-Mail: trnka@fusszentrum.at

■04

Literatur:

1 Bösch P et al.: Hallux valgus correction by the method of Bösch: a new technique with a seven-to-ten-year follow-up. Foot Ankle Clin 2000; 5(3): 485-4vi **2** Vernois J, Redfern D: Percutaneous Chevron; the union of classic stable fixed approach and percutaneous technique. Fuß & Sprunggelenk 2013; 11(2): 70-5 **3** Steinböck G, Leder K: [The Akin-New method for surgery of hallux valgus. 1-year results of a covered surgical method]. Z Orthop Ihre Grenzgeb 1988; 126(4): 420-4 **4** Isham SA: The Reverdin-Isham procedure for the correction of hallux abducto valgus. A distal metatarsal osteotomy procedure. Clin Podiatr Med Surg 1991; 8(1): 81-94 **5** Giannini S et al.: The minimally invasive osteotomy „S. E. R. I." (simple, effective, rapid, inexpensive) for correction of bunionette deformity. Foot Ankle Int 2008; 29(3): 282-6 **6** Kaufmann G et al.: Five-year follow-up of minimally invasive distal metatarsal Chevron osteotomy in comparison with the open technique: a randomized controlled trial. J Bone Joint Surg Am 2020; 102(10): 873-9 **7** Jowett CRJ, Bedi HS: Preliminary results and learning curve of the minimally invasive Chevron Akin operation for hallux valgus. J Foot Ankle Surg 2017; 56(3): 445-52 **8** Palmanovich E et al.: MICA: a learning curve. J Foot Ankle Surg 2020; 59(4): 781-3 **9** Teoh KH, Hariharan K: Minimally invasive distal metatarsal metaphyseal osteotomy (DMMO) of the fifth metatarsal for bunionette correction. Foot Ankle Int 2018; 39(4): 450-7 **10** Sidon E et al.: Long-term follow-up of cheilectomy for treatment of hallux rigidus. Foot Ankle Int 2019; 40(10): 1114-21 **11** Glenn RL et al.: Minimally invasive dorsal cheilectomy and hallux metatarsal phalangeal joint arthroscopy for the treatment of hallux rigidus. Foot Ankle Orthop 2021; 6(1): 2473011421993103 **12** Stevens J et al.: Long-term effects of cheilectomy, Keller's arthroplasty, and arthrodesis for symptomatic hallux rigidus on patient-reported and radiologic outcome. Foot Ankle Int 2020; 41(7): 775-83 **13** White DL: Minimal incision approach to osteotomies of the lesser metatarsals. For treatment of intractable keratosis, metatarsalgia, and tailor's bunion. Clin Pod Med Surg 1991; 8: 14 **14** Johansen JK et al.: Clinical and radiological outcomes after Weil osteotomy compared to distal metatarsal metaphyseal osteotomy in the treatment of metatarsalgia-a prospective study. Foot Ankle Surg 2019; 25(4): 488-94 **15** Krenn S et al.: Minimally invasive distal metatarsal metaphyseal osteotomy of the lesser toes: learning curve. Foot Ankle Spec 2018; 11(3): 263-8 **16** Laffenetre O et al.: Percutaneous bunionette correction: results of a 49-case retrospective study at a mean 34 months' follow-up. Orthop Traumatol Surg Res 2015; 101(2): 179-84 **17** Kurashige T: Percutaneous bunionette correction without fixation: clinical results and radiographic evaluations including rotation of metatarsal head and sagittal angle change of fifth metatarsal. J Foot Ankle Surg 2021; 60(5): 1079-87 **18** Michels F, Guillo S: Bunionette: is there a minimally invasive solution? Foot Ankle Clin 2020; 25(3): 425-39 **19** Magnan B et al.: Percutaneous distal osteotomy of the fifth metatarsal for correction of bunionette. J Bone Joint Surg Am 2011; 93(22): 2116-22 **20** Cordier G, Nunes GA: Minimally invasive advances: lesser toe deformities. Foot Ankle Clin 2020; 25(3): 461-78 **21** Thomas M, Jordan M: [Minimally invasive correction of lesser toe deformities and treatment of metatarsalgia]. Oper Orthop Traumatol 2018; 30(3): 171-83 **22** Mayer M, Suger G: Minimal-invasive percutane Korrekturen an Metatarsalia und Kleinzehen. Fuß & Sprunggelenk 2013; 11(2): 76-82

eine Marke von teva

Subkutane Applikation mit **vorgefülltem Pen.**

Teriparatid ratiopharm®

Kein Patronenwechsel erforderlich

- Behandlung der **Osteoporose** bei postmenopausalen Frauen und bei Männern **mit hohem Frakturrisiko**
- **Knochenaufbauende Wirkung**
- **1x täglich** 20 µg als subkutane Injektion
- Jede Packung enthält einen **vorgefüllten Injektor** (Pen) mit 28 Tagesdosen
- Gelbe Box RE2

ratiopharm

eine Marke von teva

RTP-AT-00091 Fachkurzinformation siehe Seite 84

M. Willegger, Wien/Vancouver

© Hospital for Sick Kids

Moderne gelenkerhaltende Eingriffe zur Therapie des Hallux rigidus

Eine fokussierte Anamnese, die klinische Untersuchung und die Analyse der belasteten Röntgenbilder gehen der Indikationsstellung zu einem gelenkerhaltenden Eingriff bei Hallux rigidus (HR) voraus. Sind schmerzhafte dorsale Osteophyten vorhanden, kann eine minimalinvasive Cheilektomie mit arthroskopischem Debridement des Großzehengrundgelenks (GZGG) durchgeführt werden. Der symptomatische HR mit Elevation des 1. Metatarsale (MT1) gibt die Indikation zur Umstellungsosteotomie am MT1 und/oder der proximalen Phalanx. Die generellen Ziele der gelenkerhaltenden Eingriffe sind primär die Schmerzlinderung, der Erhalt der Beweglichkeit im GZGG sowie die Etablierung einer verbesserten Biomechanik des Gelenkes. Perkutane und arthroskopisch assistierte Eingriffe und biomechanisch stabile Osteosynthesen ermöglichen postoperativ eine rasche Rehabilitation.

KEYPOINTS

- *In der Abklärung des klinisch symptomatischen HR sind eine fokussierte klinische Untersuchung sowie belastete Röntgenaufnahmen des Fußes in 2 Ebenen (a/p und seitlich) notwendig.*
- *Wenn Schmerzen in maximaler Dorsalextension des GZGG und im Mittelbereich des Gesamtbewegungsumfanges vorhanden sind, ist eine dekomprimierende Osteotomie am 1. Strahl indiziert.*
- *Liegt eine Elevation des 1. Strahls vor, so sollte die Deformität mit entsprechenden Osteotomien korrigiert werden, um das ursprüngliche anatomische Alignment und die Biomechanik wiederherzustellen.*
- *Bei fortgeschrittener symptomatischer GZGG-Arthrose, einem steifen GZGG oder plantaren Schmerzen im Bereich der Metatarso-Sesamoidalgelenke ist ein gelenkserhaltender Eingriff kontraindiziert.*
- *Bei gelenkserhaltenden Eingriffen zur HR-Behandlung ist es essenziell, die Patienten darüber aufzuklären, dass langfristig eventuell ein erneuter chirurgischer Eingriff zur Versteifung des GZGG indiziert ist.*

Hallux rigidus „in a nutshell“

Hallux rigidus (HR) ist eine Pathologie des Großzehengrundgelenks (GZGG) mit limitierter Beweglichkeit und Schmerzen, besonders bei Dorsalextension des GZGG.[1,2] Typischerweise sind Patienten älter als 40 Jahre betroffen und es liegt eine weibliche Prädominanz von 2:1 in epidemiologischen Studien vor.[3] Die Ätiologie ist umstritten.[4,5] Als mögliche Auslöser gelten prädisponierende genetische Faktoren, traumatische Ereignisse inkl. Frakturen und osteochondraler Läsionen, Hallux valgus interphalangeus, eine Verkürzung des Gastrocnemius-Achillessehnenkomplexes, anatomische Variationen der Gelenkfläche des 1. Metatarsale (MT1), eine relative Überlänge des MT1, die Elevation des MT1 und die Instabilität des 1. Tarsometatarsalgelenks (TMT1) sowie Erkrankungen aus dem rheumatischen Formenkreis, z. B. Gichtarthritis, rheumatoide Arthritis und seronegative Arthritiden.[6,7]

Symptome wie Schmerzen, die bei Belastung aggravieren, und Gelenkssteife sind häufig assoziiert mit der Entstehung eines dorsalen Osteophyten am MT1, welcher zu einem knöchernen Impingement führt (struktureller Hallux rigidus). Bevor eine gelenkerhaltende operative Behandlung des HR indiziert wird, sollten eine fokussierte klinische Untersuchung und die Analyse des lateralen belasteten Röntgenbildes erfolgen.

Der Bewegungsumfang des GZGG sollte im nicht belasteten und im belasteten Zustand erfasst werden. Ein funktioneller Hallux rigidus ist eine separate Pathologie, welche gleichzeitig vorliegen kann. Dabei kommt es zur limitierten Dorsalextension des GZGG unter Belastung. Ursachen dafür sind entweder eine Elevation des MT1 und/oder eine zu hohe Spannung durch eine straffe Plantarfaszie und den Gastrocnemius-Soleus-Komplex.[6,8] Schmerzen im Mittelbereich des Gesamtbewegungsumfanges und bei Kompression („Grind-Test“) deuten auf eine eventuell bereits fortgeschrittene Arthrose des GZGG hin.[9] Durch die limitierte Dorsalextension des GZGG kommt es zu einem veränderten Abrollverhalten während des Gangzyklus mit vermehrter Außenrotation und Pronation des Fußes.

Die radiologische Abklärung beinhaltet belastete Röntgenaufnahmen des Fußes in a/p und seitlichem Strahlengang. CT und MRT haben keinen Stellenwert bei der Standardabklärung.

Nach Versagen der klassischen konservativen Maßnahmen mit Einlagenversorgung und Schuhen mit einer steifen Sohle, um die Dorsalextension des GZGG zu limitieren, richtet sich die operative Therapie nach der Symptomatik, nach den Erwar-

tungen des Patienten, nach der radiologischen Evaluierung des 1. Strahls sowie nach dem Schweregrad der Arthrose.

Gelenkerhaltende oder auch bewegungserhaltende Eingriffe beinhalten Osteotomien rund um den 1. Strahl (MT1 und proximale Phalanx [PP]) sowie die Cheilektomie und die Arthrodese des TMT1. Der partielle Gelenksersatz mit einem synthetischen Knorpelimplantat (Cartiva®, Fa. Stryker) zeigte initial gute klinische Ergebnisse, Langzeitstudien fehlen jedoch.

Im Endstadium des HR mit fortgeschrittener Arthrose des GZGG ist die Versteifung des GZGG die Goldstandard-Therapie.

Die Patientenselektion ist ein Schlüsselfaktor bei jeglicher chirurgischen Behandlung des HR. Dieser Artikel konzentriert sich auf den Gelenkserhalt mittels minimal invasiver Cheilektomie sowie Osteotomien am 1. Strahl.

Perkutane arthroskopisch assistierte Cheilektomie

Die Cheilektomie (von griechisch „cheilos“ = Lippe) wurde erstmals 1959 von DuVries beschrieben und beinhaltet eine knöcherne Resektion des dorsalen Drittels der Gelenksfläche des MT1-Kopfes inklusive des dorsalen Osteophyten. Ebenso werden dorsale Osteophyten an der Basis der proximalen Phalanx entfernt.[10] Ziel dieses Eingriffes ist die Schmerzlinderung durch Behebung des knöchernen dorsalen Impingements. Dementsprechend ist es wichtig, Patienten keine falschen Hoffnungen auf eine verbesserte Beweglichkeit zu machen.

Der „ideale“ Patient hat primär Symptome in Relation zu den dorsalen Osteophyten (auch „dorsal bunion“ genannt) und minimale bis milde radiologische Arthrosezeichen. Ein Nachtschmerz oder ein Schmerz in Ruhe sind negative prädiktive Faktoren für einen gelenkserhaltenden Eingriff. Schmerzen plantar im Bereich der Sesambeine deuten ebenfalls auf eine bereits bestehende Arthrose der Metatarso-Sesamoidalgelenke hin und werden sich nicht durch eine Cheilektomie verbessern.[11]

Die klassische Technik beinhaltet einen offenen dorsalen Zugang zum GZGG und eine Resektion des Knochens mit Meißel oder Säge. Die Raten an Patientenzufriedenheit sind hoch, die Arthrodeseraten im Langzeitverlauf niedrig.[12]

Die Anwendung von Knochenfräsen mit hohem Drehmoment und niedriger Geschwindigkeit sind gewebsschonend und ermöglichen perkutane Eingriffe am Fuß. Dementsprechend haben minimalinvasive Cheilektomie-Techniken in den letzten Jahren an Popularität zugenommen. Die Vorteile gegenüber der offenen Technik sind kleine Inzisionen, welche die operative Morbidität verringern, ein verbessertes kosmetisches Ergebnis und eine potenziell schnellere Remobilisierung. Die minimalinvasive Cheilektomie kann perkutan, arthroskopisch oder in Kombination mit der Fräse und der Gelenksspiegelung durchgeführt werden.[13] Studien zeigen verbesserte „patient-reported outcomes“ (PROMS) mit vergleichbaren bis leicht erhöhten Komplikationsraten im Vergleich zur offenen Technik. Revisionsraten rangieren zwischen 8 % und 12 %.[14–16] Dies wird vorranging durch die Lernkurve und Erfahrung des Chirurgen erklärt. Man muss auf eine ausreichende und komplette Resektion des Knochens achten. Weiters sind sensible Nerven (vor allem des dorsalen medialen Astes des N. peroneus superficialis) bei der Platzierung von arthroskopischen Portalen und perkutanen Zugängen in Gefahr.[17]

Die gleichzeitige Arthroskopie des GZGG während der perkutanen Cheilektomie bietet den Vorteil, dass Debris aus dem Gelenk suffizient und kontrolliert entfernt werden kann, die Resektion des Knochens kann besser beurteilt werden und der Knorpelstatus des Gelenks kann ebenfalls beurteilt werden.

Technik perkutane Cheilektomie

Mit einer Beaver-Blade wird dorsal proximal zum palpablen Osteophyten und zentral über dem MT1 eine Inzision gesetzt. Dabei wird der Verlauf des sensiblen dorsomedialen Nervenastes beachtet. Mit dem Freer werden Weichteilgewebe abgeschoben und die Gelenkskapsel wird nach medial und lateral mobilisiert. Ein 2 x 20 mm-Fräsenaufsatz wird eingebracht und die dorsale Cheilektomie durchgeführt. Ebenso wird der Osteophyt an der PP entfernt. Unter Röntgenkontrolle wird die Position der Fräse verifiziert. Nach Resektion des Knochens werden ein dorsomediales und dorsolaterales Portal zur GZGG-Arthroskopie gesetzt. Mit einer weichgewebeschonenden Technik wird eine 2.9-Optik eingeführt und mit einem 3.5-Shaver der Debris entfernt. Sind noch knöcherne Unebenheiten zu sehen, können diese unter direkter Visualisierung mit der Fräse entfernt werden (Abb. 1).

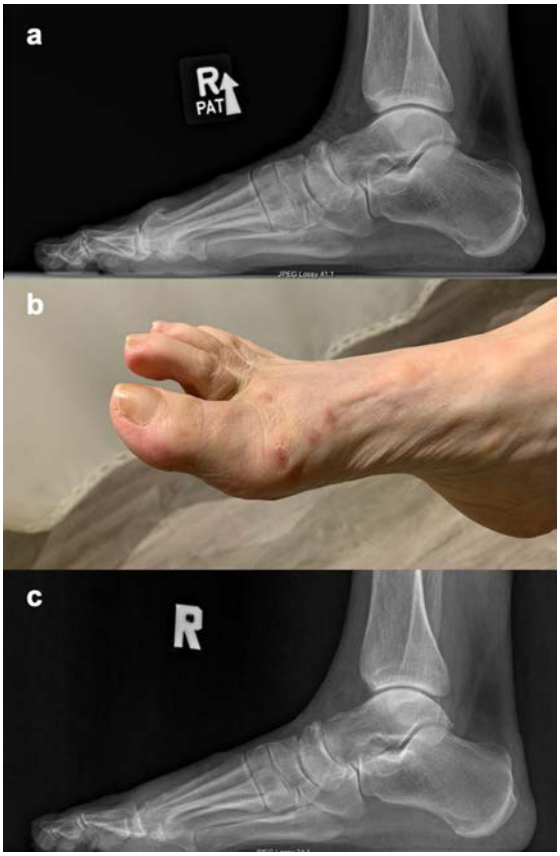

© M. Willegger

Abb. 1: 72-jährige Patientin mit Hallux rigidus und prominentem dorsalem Osteophyten mit guter Beweglichkeit im MTP-Gelenk: a) präoperatives Röntgenbild lateral belastend, b) 12 Wochen postoperativ nach perkutaner Cheilektomie; keine Schwellung, minimale Narben, c) Röntgenbild 12 Wochen postoperativ

Osteotomien am 1. Strahl

Das Ziel der gelenkerhaltenden Osteotomien rund um das GZGG ist einerseits die Schmerlinderung, andererseits auch die Verbesserung der Beweglichkeit. Bei Patienten mit einer Gastrocnemius-Verkürzung in der klinischen Untersuchung kann eine Gastrocnemius-Rezession zusätzlich zu einer Umstellungsosteotomie durchgeführt werden.[6] Prinzipiell können Osteotomien zur Behand-

lung des HR anhand der Lokalisation unterschieden werden: am MT1 distal und proximal, oder an der PP.

Die bekannteste und wahrscheinlich am meisten angewandte Osteotomie ist die Moberg-Osteotomie, die erstmals 1952 von Bonney und Macnab beschrieben wurde.[18,19] Es handelt sich um eine dorsal zuklappende („closing wedge") Osteotomie an der Basis der PP, welche den Bewegungsumfang des GZGG zugunsten der Dorsalextension verändert. Biomechanisch wird ebenso der Gelenksdruck nach plantar verschoben, ohne die Kontaktfläche der Gelenksfläche oder Spitzendrücke zu verändern.[20] Da bei der Mehrzahl der HR-Patienten die Knorpelabnützung dorsal ist, entlastet die Moberg-Osteotomie den beschädigten Knorpel im GZGG.

Die Moberg-Osteotomie wird meist in Kombination mit einer Cheilektomie angewandt. Sie kann ebenfalls perkutan mit einer Knochenfräse durchgeführt und mit einer perkutanen Schraube fixiert werden. Klinische Studien der offenen Technik zeigten ausgezeichnete Ergebnisse mit 85 % Patientenzufriedenheit.[21]

Beim Vorliegen eines HR zusammen mit einem Hallux valgus oder interphalangeus ist eine biplanare Osteotomie im Sinne einer Moberg-Akin-Osteotomie indiziert. Diese entlastet den dorsalen und lateralen Aspekt des GZGG und liefert verbesserte radiologische und klinische Ergebnisse.[22,23]

Die Grundsätze der Osteotomien am MT1 sind eine Plantarisierung des MT1-Kopfes, um die Elevation des 1.Strahls zu korrigieren, die Neuausrichtung und Reorientierung der Gelenksfläche sowie eine Verkürzung des MT1, um eine Dekompression des GZGG zu erzielen. Eine Vielzahl an Osteotomien, die in Lokalisation sowie Schnittführung variieren, wurde beschrieben. Die distalen Techniken kombinieren teilweise eine reorientierende dorsale „Closing wedge"-Osteotomie in der sagittalen Ebene mit einer Verkürzung (Waterman, Waterman-Green) mit oder ohne plantare Translation des distalen Fragments. Die Youngswick-Osteotomie ist der Chevron-Osteotomie ähnlich in der Schnittführung, es wird jedoch zusätzlich ein dorsales Scheibchen Knochen reseziert, was wiederum eine Plantarisierung und Verkürzung ermöglicht. Proximale Osteotomien sind plantar zuklappend („closing wedge") und primär indiziert, wenn eine Elevation des MT1 ohne Zeichen von Arthrose vorliegt.[6] Eine plantare „Closing wedge"-Osteotomie kann auch mit einer distalen dorsalen „Closing wedge"-Osteotomie kombiniert werden (Drago).

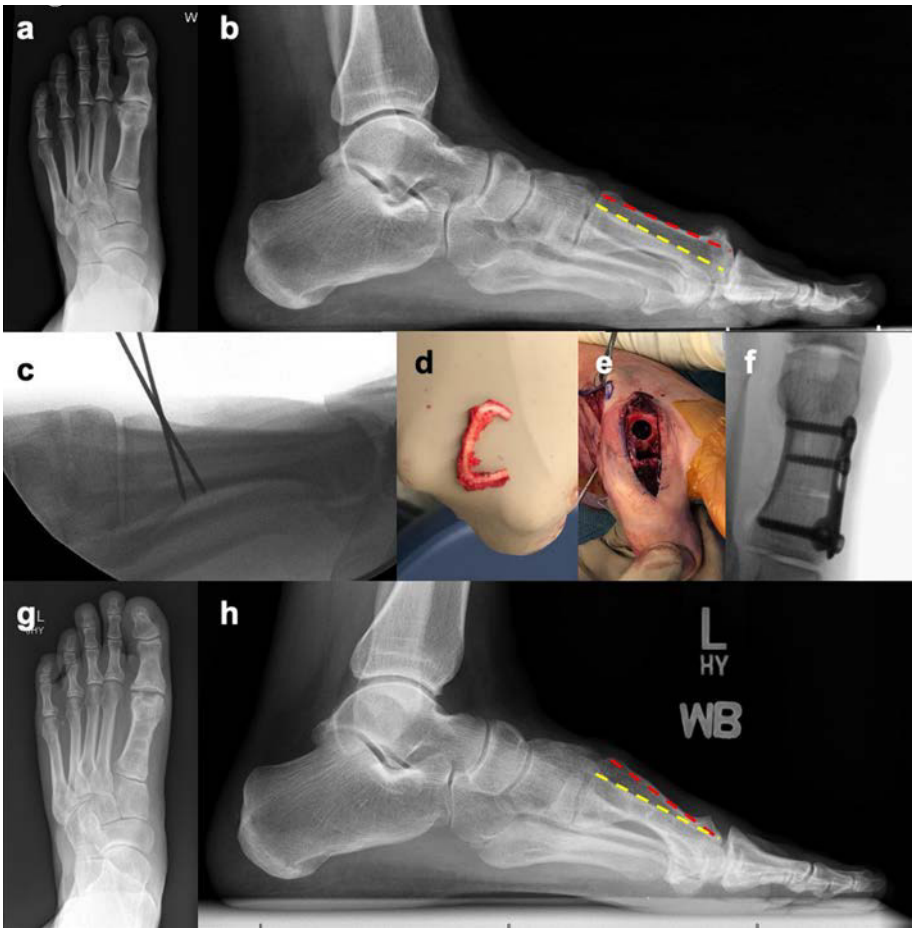

© M. Willegger

Abb. 2: 46-jähriger Patient mit einem symptomatischen Hallux rigidus mit Elevation des 1. Strahls und einer Gastrocnemius-Kontraktur: a) a/p-Röntgen (Rö) mit Gelenksspaltverschmälerung und Osteophyten, b) Laterales Röntgen zeigt eine Elevation des Metatarsale (MT) 1 (rot) in Relation zum MT 2 (gelb). Der operative Plan inkludierte eine endoskopische Gastrocnemius-Rezession, eine plantare flektierende und verkürzende plantare „Closing wedge"-Osteotomie des proximalen Metatarsale 1 sowie eine Cartiva®-Implantation, c) Intraoperatives laterales Rö zeigt die geplante plantare „Closing wedge"-Osteotomie, d) Resektion plantarer Kortex des MT1, e) Präparation und Implantation eines 10 mm-Cartiva®-Implantates, f) intraoperatives a/p-Rö nach Osteosynthese mit winkelstabiler Platte und Cartiva®-Implantation, g), h) 2 Jahre postoperativ a/p- und laterales Rö. Eine Metallentfernung fand in der Zwischenzeit statt. Der Patient zeigt eine verbesserte plantarflektierte Position des MT1, ein kongruentes Gelenk mit guter Beweglichkeit und Schmerzfreiheit

Wir bevorzugen eine plantare „Closing wedge"-Osteotomie, die mit einer Cheilektomie oder auch einer zusätzlichen Moberg-Osteotomie kombiniert werden kann (Abb. 2).

Einen Überblick über die gängigsten Osteotomien finden Sie in Abbildung 3.

Klinische Studien sind aufgrund der Heterogenität und der vielen Modifikationen schwer zu vergleichen.[4,24] Olof et al. untersuchten retrospektiv die Ergebnisse der Youngswick-Osteotomie bei 28 Patienten mit fortgeschrittenem HR. Nach einer Nachbeobachtungszeit von 5,7 Jahren berichteten 85 % der Patienten ein zufriedenstellendes Ergebnis, wobei 75 % dieser Patienten eine Verbesserung der Symptome um mehr als 90 % bestätigten.[25] Exzellente bis gute Patientenzufriedenheit wurde in einer Serie von 40 Patienten mit einer distalen MT1-verkürzenden „L-type"-Osteotomie mit einer Minimum-Nachuntersuchungszeit von 1 Jahr beschrieben. Die Beweglichkeit im GZGG verbesserte sich im Mittel um 42°.[26]

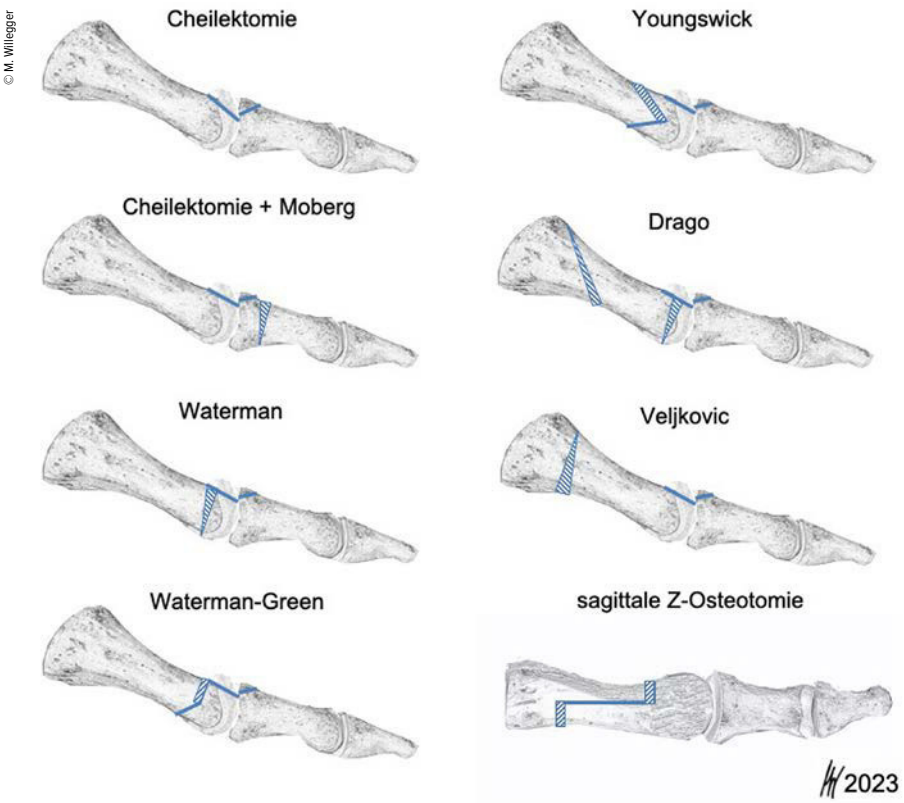

Abb. 3: Schematische Darstellung diverser gelenkserhaltender Osteotomien am ersten Strahl zur Hallux-rigidus-Behandlung

Die Transfermetatarsalgie ist jedoch eine bekannte Komplikation, die immer wieder als Langzeitfolge bei bis zu 15–25 % der Patienten nach Umstellungsosteotomien des MT1 auftritt.[27,28] Generell sollten stabile Osteosynthesen nach Umstellungsosteotomien verwendet werden, um eine rasche belastende Mobilisierung des Patienten zu ermöglichen, ohne die Knochenheilung zu kompromittieren.

Sind zentral bereits Knorpelschäden am Metatarsale vorhanden, so kann eine Hemi-Arthroplastik mit einem Cartiva®-Implantat (Fa. Stryker) durchgeführt werden (Abb. 2). Dieses zylinderförmige Implantat besteht aus Polyvinylalkohol (PVA). Es wird in das Metatarsaleköpfchen implantiert und dient als Platzhalter und neues Gleitlager.[29]

Eine prospektive, randomisierte „Noninferiority"-Studie zeigte im direkten Vergleich zur MTP1-Arthrodese eine Konversionsrate zur Arthrodese bei 9 % der Patienten innerhalb von 2 Jahren.[30] Das Implantat ist bei ausgewählten Patienten eine gute Option zum Erhalt der Gelenksfunktion und zur Schmerzlinderung. ■

Autoren:
Priv.-Doz. Dr. **Madeleine Willegger**, FEBOT[1,2]
Dr. **Alastair Younger**, MSc, ChM, FRCSC[2]
Dr. **Andrea Veljkovic**, MPH, BComm, FRCSC[2]

[1] Klinische Abteilung für Orthopädie, Universitätsklinik für Orthopädie und Unfallchirurgie, Medizinische Universität Wien

[2] Department of Orthopaedics, St. Paul's Hospital, University of British Columbia, Vancouver, Canada

Korrespondierende Autorin:
Priv.-Doz. Dr. **Madeleine Willegger**, FEBOT
E-Mail: madeleine.willegger@meduniwien.ac.at
■04

Literatur:

1 Cotterill JM: Stiffness of the great toe in adolescents. Br Med J 1887; 1: 1158 **2** Shereff MJ, Baumhauer JF: Hallux rigidus and osteoarthrosis of the first metatarsophalangeal joint. J Bone Joint Surg Am 1998; 80: 898-908 **3** Coughlin MJ, Shurnas PS: Hallux rigidus: demographics, etiology, and radiographic assessment. Foot Ankle Int 2003; 24: 731-43 **4** Deland JT, Williams BR: Surgical management of hallux rigidus. J Am Acad Orthop Surg 2012; 20: 347-58 **5** McMaster MJ: The pathogenesis of hallux rigidus. J Bone Joint Surg Br 1978; 60: 82-7 **6** Shariff R, Myerson MS: The use of osteotomy in the management of hallux rigidus. Foot Ankle Clin 2015; 20: 493-502 **7** Schuh R, Willegger M: Korrekturosteotomien – Vielleicht zu selten durchgeführt? Fuß & Sprunggelenk 2019; 17: 21-27 **8** Maceira E, Monteagudo M: Functional hallux rigidus and the achilles-calcaneus-plantar system. Foot Ankle Clin 2014; 19: 669-99 **9** Ho B, Baumhauer J: Hallux rigidus. EFORT Open Rev 2017; 2: 13-20 **10** DuVries H: Surgery of the foot. St Louis: Mosby-Year Book. Inc: 1959 **11** Walter R, Perera A: Open, arthroscopic, and percutaneous cheilectomy for hallux rigidus. Foot Ankle Clin 2015; 20: 421-31 **12** Coughlin MJ, Shurnas PS: Hallux rigidus: grading and long-term results of operative treatment. JBJS 2003; 85: 2072-88 **13** Schmid T, Younger A: First metatarsophalangeal joint degeneration: arthroscopic treatment. Foot Ankle Clin 2015; 20: 413-20 **14** Cöster ME et al.: Patient-reported outcomes of joint-preserving surgery for moderate hallux rigidus: a 1-year follow-up of 296 patients from Swefoot. Acta Orthop 2020; 92: 109-13 **15** Stevens R et al.: Comparison of complication and reoperation rates for minimally invasive versus open cheilectomy of the first metatarsophalangeal joint. Foot Ankle Int 2020; 41: 31-6 **16** Teoh KH et al.: Clinical outcomes following minimally invasive dorsal cheilectomy for hallux rigidus. Foot Ankle Int 2019; 40: 195-201 **17** Czerny K et al.: Arthroscopic accessibility of the first metatarsophalangeal joint for osteochondral defects of the metatarsal head by two-portal technique-comparing joint distraction and plantarflexion. Foot and Ankle Surgery 2022; 28: 1377-83 **18** Bonney G, Macnab I: Hallux valgus and hallux rigidus: a critical survey of operative results. J Bone Joint Surg Br 1952; 34: 366-85 **19** Moberg E: A simple operation for hallux rigidus. Clin Orthop Relat Res 1979; 142: 55-6 **20** Kim PH-U et al.: Moberg osteotomy shifts contact pressure plantarly in the first metatarsophalangeal joint in a biomechanical model. Foot Ankle Int 2016; 37: 96-101 **21** O'Malley MJ et al.: Treatment of advanced stages of hallux rigidus with cheilectomy and phalangeal osteotomy. JBJS 2013; 95: 606-10 **22** Hunt KJ, Anderson RB: Biplanar proximal phalanx closing wedge osteotomy for hallux rigidus. Foot Ankle Int 2012; 33: 1043-50 **23** Maes DJ et al.: Clinical and radiological outcomes of hallux rigidus treated with cheilectomy and a Moberg-Akin osteotomy. Foot Ankle Int 2020; 41: 294-302 **24** Simpson GA et al.: Surgical strategies: hallux rigidus surgical techniques. Foot Ankle Int 2011; 32: 1175-86 **25** Oloff LM, Jhala-Patel G: A retrospective analysis of joint salvage procedures for grades III and IV hallux rigidus. J Foot Ankle Surg 2008; 47: 230-6 **26** Ceccarini P et al.: Outcome of distal first metatarsal osteotomy shortening in hallux rigidus grades II and III. Foot Ankle Int 2015; 36: 1469-74 **27** Derner R et al.: A plantarflexory-shortening osteotomy for hallux rigidus: a retrospective analysis. J Foot Ankle Surg 2005; 44: 377-89 **28** Dickerson JB et al.: Long-term follow-up of the Green-Watermann osteotomy for hallux limitus. J Am Podiatr Med Assoc 2002; 92: 543-54 **29** Baumhauer JF et al.: Correlation of hallux rigidus grade with motion, VAS pain, intraoperative cartilage loss, and treatment success for first MTP joint arthrodesis and synthetic cartilage implant. Foot Ankle Int 2017; 38: 1175-82 **30** Glazebrook M et al.: Midterm outcomes of a synthetic cartilage implant for the first metatarsophalangeal joint in advanced hallux rigidus. Foot Ankle Int 2019; 40: 374-83

F. Gruber, Wien

©Bubu Dujmic Photography

Fehlstellungsadaptierte Therapie des erworbenen Plattfußes

Die operative Therapie des Pes planovalgus stellt aufgrund der komplexen Pathobiomechanik weiterhin eine große Herausforderung dar. Das gemeinsame Ziel aller publizierten Klassifikationen bleibt die reproduzierbare Definition sämtlicher Teilaspekte dieser komplexen Fehlstellung und eine daraus ableitbare Therapie, die die Korrektur aller beteiligten Pathologien vom Vorfuß bis zur Wadenmuskulatur beinhaltet.

Die erworbene Plattfußdeformität (Pes planovalgus, „Adult Acquired Flat Foot“, AAFD) ist eine komplexe degenerative Erkrankung, die durch pathologische Veränderungen der Sehne des Musculus tibialis posterior, des Spring-Ligament-Komplexes, des Deltabandes und anderer dynamischer und statischer Stabilisatoren des Fußes verursacht ist.[1]

Die Planovalgus-Deformität ist durch Fehlstellungen im Bereich des Vor- , Mittel- und Rückfußes, des Sprunggelenkes und des Gastrocnemius-Soleus-Komplexes gekennzeichnet. Neben der Valgusfehlstellung der Ferse und der medialen Abflachung des Längsgewölbes können auch eine Hypermobilität der medialen Säule, eine Verkürzung des Gastrocnemius-Soleus-Komplexes und eine Vorfußabduktion und -supination vorliegen.

Jede dieser Teilpathologien kann flexibel oder rigide sein, wonach die konservative oder operative Therapie festgelegt wird.

Diagnose

Klinik

Auch wenn der erworbene Plattfuß häufig schon durch Anamnese und Inspektion diagnostiziert werden kann, kommt es immer wieder zu verspäteter Diagnosestellung und verzögerter Einleitung einer stadiengerechten Therapie. Die genaue klinische Untersuchung des Fußes am entkleideten Patienten gibt Aufschluss über das Ausmaß und die Qualität der einzelnen Komponenten der Fehlstellung. Bei der Inspektion im Stand werden die Beinachse, die Valgisierung der Calcaneusachse unter Belastung, die Abflachung des medialen Gewölbes sowie die Abduktion des Vorfußes (Abduktionsknick im Bereich der medialen Säule, „too many toes sign“) beurteilt.

Die Funktion der Tibialis-posterior-Sehne kann durch den einbeinigen Zehenstand („Single-heel-rise“-Test) evaluiert werden (cave: Differenzialdiagnose rigider Plattfuß bei Coalitio tarsi). Falsch negative Befunde können bei jüngeren, muskelstarken Patienten auftreten, die die Insuffizienz des M. tibialis posterior durch den Gastrocnemius-Soleus-Komplex und die Kraft des M. flexor hallucis longus kompensieren können.

Am herabhängenden Bein prüft der Untersucher die Mobilität und eventuelle Schmerzhaftigkeit der Fehlstellung auf allen Ebenen: Sprunggelenk (OSG), Subtalargelenk (USG), Talonaviculargelenk (TN), Naviculocuneiforme(NC)- und Tarsometatarsal(TMT)-Gelenk.

© Herz-Jesu KH, I. Orth. Abteilung

Abb. 1: Präoperativ: blaue Linie = Talus-MT1-Winkel; gebogene Linien: „talar head uncoverage“

Die Kraft und Schmerzhaftigkeit der Tibialis-posterior-Sehne wird durch aktive Adduktion des Vorfußes gegen Widerstand im Seitenvergleich beurteilt.

Schließlich wird die valgische Rückfußachse manuell korrigiert und in dieser Position der Vorfuß auf eine flexible oder rigide Supinationsstellung und der Gastrocnemius-Soleus-Komplex auf eine eventuelle Verkürzung hin untersucht.

Bildgebung[2]

Die Röntgenaufnahmen des Fußes und des oberen Sprunggelenks im dorsoplantaren (d.p.) und seitlichen Strahlengang erfolgen am belasteten Bein, um die Fehlstellung in ihrem vollen Ausmaß zu erfassen. Zusätzlich wird für die nativradiologische Abklärung eine Rückfußaufnahme nach Saltzman durchgeführt, in der die Valgisierung des Fersenbeines gegenüber der Tibiaachse dargestellt wird.

Die d.p. Aufnahme zeigt das Ausmaß der Abduktion des Vorfußes, die talonaviculare Überdeckung („talar head uncoverage“, Abb. 1).[3] Degenerative Veränderungen der einzelnen Gelenke werden beurteilt.

Auf der seitlichen Aufnahme sind die Abflachung des Längsgewölbes und die Lokalisation der gegebenenfalls vorliegenden Instabilität der medialen Säule zu erkennen (Talus-Metatarsale 1-Winkel = „Meary’s angle“ 0°). Auch ein Metatarsus primus elevatus als Hinweis auf eine Supination des Vorfußes kann vorliegen (Abb. 2).

In der MRT lassen sich Veränderungen der Tibialis-posterior-Sehne (PTT) und andere Weichteile wie das Spring-Ligament oder das Deltaband darstellen. Abhängig vom Grad der PTT-Schädigung

© Herz-Jesu KH, I. Orth. Abteilung

Abb. 2: Fuß seitlich, stehend: Talus-MT1-Winkel („Meary's angle"), „Plantar Gapping" bei TMT1-Instabilität

© Herz-Jesu KH, I. Orth. Abteilung

Abb. 3: Calcaneusdoppelosteotomie: „lateral lengthening" und medialisierende Verschiebeosteotomie zur Korrektur der Rückfußachse und Vorfußabduktion (Patient von Abbildung 1)

zeigen sich intratendinöse Veränderungen als Zeichen von Tendinose oder longitudinale Risse bis hin zu kompletten Querrupturen. Eine Verdickung der Sehne und ein hyperintenses Signalverhalten sind auch in frühen Stadien häufig vorzufinden. Differenzialdiagnostisch sind prominente akzessorische Knochen, wie ein Os tibiale externum, oder Coalitiones tarsi auszuschließen. Letztere lassen sich auch bei fibröser Verbindung in der MRT darstellen.

Klassifikationen

Im Jahr 1989 publizierten Johnson und Strom ein dreistufiges Klassifizierungssystem für die Dysfunktion der Tibialis-posterior-Sehne, das auf dem Zustand der Sehne, der Position des Rückfußes und der Flexibilität der Deformität basiert (Tab. 1).[4]

Im Stadium I klagen die Patienten über Druckschmerz, Schwellung und Paratenonitis (mit oder ohne Tendinose) der PTT ohne Deformität. Die Behandlung ist typischerweise konservativ, kann aber ein offenes oder tendoskopisches Debridement mit Tenosynovektomie und eventuell eine medialisierende Calcaneusosteotomie umfassen.

Bei der Erkrankung im Stadium II haben die Patienten eine flexible Plattfußdeformität mit Insuffizienz der Tibialisposterior-Sehne, abgeflachtem Fußgewölbe, Vorfußabduktion und Rückfußvalgus. Die chirurgische Behandlung beinhaltet in der Regel eine Form der Rekonstruktion der PTT, üblicherweise durch Transfer der Flexor-digitorum-longus(FDL)-Sehne, kombiniert mit einer Fersenbeinosteotomie, entweder einer Verlängerung der lateralen Säule und/oder einer medialen Verschiebeosteotomie des Tuber calcanei (Abb. 3).

Variable	Stage I mild, medial pain	Stage II moderate, medial pain	Stage III severe, medial, and lateral pain
Swelling and tenderness	Mild swelling and tenderness along PTT	Moderate swelling and tenderness along PTT	Not much swelling but marked tenderness along PTT
Heel-rise test	Mild weakness	Marked weakness	Marked weakness
„Too many toes sign"	Absent	Present	Present
Deformity	Absent	Present (flexible)	Present (fixed)
Pathologic features	Normal tendon length paratendinitis	Elongated with longitudinal tears	Disrupted with visible tears
Images	No changes	Gross deformity	Deformity and diffuse arthritic changes
Treatment	Conservative, tenosynovectomy	FDL transfer	Triple arthrodesis
FDL = flexor digitorum longus; PTT = posterior tibial tendon			

Tab. 1: Klassifikation nach Johnson et Strom, 1989[4]

Stage of the deformity		
Stage I (flexible)		Stage II (rigid)
Types of deformity (classes – isolated or combined)		
	Deformity type/location	**Consistent clinical/radiographic findings**
Class A	Hindfoot valgus deformity	Hindfoot valgus alignment Increased hindfoot moment arm, hindfoot alignment angle, foot and ankle offset
Class B	Midfoot/forefoot abduction deformity	Decreased talar head coverage Increased talonavicular coverage angle Presence of sinus tarsi impingement
Class C	Forefoot varus deformity/medial column instability	Increased talus-first metatarsal angle Plantar gapping first TMT joint/NC joints Clinical forefoot varus
Class D	Peritalar subluxation/dislocation	Significant subtalar joint subluxation/subfibular impingement
Class E	Ankle instability	Valgus tilting of the ankle joint

Tab. 2: Klassifikation „Progressive Collapsing Foot Deformity“ (nach Myerson et al., 2020)[7]

Ein eventuell bestehender Vorfußvarus (= Vorfußsupination) wird, je nachdem ob die Ursache in einer Instabilität oder in einer Arthrose liegt, mit einer plantarisierenden TMT-Arthrodese (modifizierter Lapidus) oder mit einer dorsalen „Opening wedge“-Osteotomie des Os cuneiforme mediale (= Cotton-Osteotomie) korrigiert. Schließlich wird die Verkürzung des Gastrocnemius-Soleus-Komplexes und der Verlust der Dorsalextension im OSG bei korrigiertem Rückfuß beurteilt und bei Bedarf mit einer Verlängerung der Achillessehne oder der Gastrocnemiusaponeurose korrigiert. Zusätzliche Verfahren, wie die Rekonstruktion des Spring-Ligaments, werden bei Bedarf ebenfalls im gleichen Eingriff durchgeführt.

Die Erkrankung im Stadium III ist gekennzeichnet durch eine fixierte Rückfußvalgusdeformität, die oft von einem fixierten kompensatorischen Vorfußvarus begleitet wird. Da die Fehlstellung bei einer Erkrankung im Stadium III definitionsgemäß nicht korrigierbar ist, besteht die chirurgische Behandlung im Allgemeinen aus einer modifizierten Triple-Arthrodese, mit oder ohne Versteifung des Calcaneocuboidgelenkes, und bei Bedarf aus weiteren Korrekturarthrodesen der medialen Säule.

Myerson hat 1997 ein viertes Stadium beschrieben, das eine Valgusfehlstellung des Sprunggelenks und eine damit verbundene Deltabandinsuffizienz mit oder ohne laterale tibiotalare Arthrose beinhaltet.[5] Die Behandlung der Erkrankung im Stadium IV wird durch das Vorhandensein einer OSG-Arthrose und die Korrigierbarkeit der Fehlstellung bestimmt. Die Therapie besteht in der Regel aus einer Arthrodese oder Totalendoprothese bzw. einer Umstellungsosteotomie mit Deltabandrekonstruktion.

Von Bluman et al. wurde 2007 eine Weiterentwicklung der 4-stufigen Einteilung publiziert, bei der die einzelnen Aspekte der Plattfußfehlstellung am Vor-, Mittel- und Rückfuß berücksichtigt und therapeutische Konsequenzen abgeleitet werden.[6]

Neue Nomenklatur – neue Klassifikation

2020 schließlich hat eine Konsensusgruppe der American Orthopaedic Foot & Ankle Society (AOFAS) eine neue Nomenklatur und Klassifikation präsentiert, um der Komplexität des Krankheitsbildes gerecht zu werden.[7] Sie benannte die Fehlstellung in „Progressive Collapsing Foot Deformity“ (PCFD) um und beschreibt eine dreidimensionale, flexible oder rigide Deformität mit unterschiedlichen Graden von Rückfußvalgus, Vorfußabduktion und Mittelfußvarus, peritalare Subluxation und Sprunggelenksbeteiligung.

Die neue Klassifikation soll eine klare klinische Stadieneinteilung mit therapeutischen Konsequenzen ermöglichen. Ob und wie schnell die neue Bezeichnung und Einteilung Anwendung in der fußchirurgischen Praxis und Wissenschaft finden, werden die nächsten Jahre zeigen. ■

Autor:
Dr. **Florian Gruber**
I. Orthopädische Abteilung,
Herz-Jesu Krankenhaus, Wien
E-Mail: florian.gruber@kh-herzjesu.at

■04

Literatur:

1 Frank D et al.: Die Tibialis-posterior-Insuffizienz. OUP 2019, 8: 68-75 **2** Arbab D et al.: Der erworbene Plattfuß des Erwachsenen – Operative Therapie der flexiblen Deformität im frühen Stadium. Der Orthopäde 2020; 49(11): 954-61 **3** Dohle J: Gelenkerhaltende operative Korrektur der fortgeschrittenen flexiblen Planovalgusdeformität des erwachsenen Fußes. Der Orthopäde 2020; 49: 976-84 **4** Johnson KA, Strom DE: Tibialis posterior tendon dysfunction. Clin Orthop Relat Res 1989; 239: 196-206 **5** Myerson MS: Adult acquired flatfoot deformity: treatment of dysfunction of the posterior tibial tendon. Instr Couse Lect 1997; 46: 393-405 **6** Bluman EM et al.: Posterior tibial tendon rupture: a refined classification system. Foot Ankle Clin 2007; 12(2): 233-49 **7** Myerson MS et al.: Classification and nomenclature: Progressive Collapsing Foot Deformity. Foot Ankle Int 2020; 41(10): 1271-6

PEROmed.at

MEHRWERT.

Durch kombinierten Einsatz modernster Medizintechnik in der holistischen Schmerztherapie!

Stosswellentherapie

Kälteschocktherapie

Low-Level-Lasertherapie

Alles aus einer Hand bei

PEROmed®
Wir l(i)eben den Service!

Beratung
Service
Vertrieb

JETZT INFORMIEREN

+43 316 207171
office@PEROmed.at
www.PEROmed.at

T. Herz, Kufstein
R. Siorpaes, Saalfelden

Entwicklung und aktueller Stand der OSG-Prothese

In den letzten Jahren ist nicht nur die Anzahl der weltweit implantierten OSG-Prothesen deutlich gestiegen, aktuelle Prothesendesigns zeigen auch deutlich verbesserte Ergebnisse. Dadurch sind Sprunggelenksprothesen als Alternative zur Arthrodese in der Behandlung der OSG-Arthrose zu betrachten.

KEYPOINTS

- *Im letzten Jahrzehnt hat weltweit die Implantation von primären Sprunggelenksprothesen signifikant zugenommen, in Österreich stagnierte die Implantation bei ca. 120–160 pro Jahr.*
- *Durch die Verwendung moderner Prothesendesigns wurde nach aktueller Literatur die TEP-Überlebensrate auf 80–85% nach 10 Jahren verbessert.*
- *Wenngleich die Ergebnisse der Sprunggelenksprothesen nicht jene der Hüft- und Kniegelenksprothesen erreichen, kann die prothetische Versorgung bei passender Indikation als Alternative zur OSG-Arthrodese bezeichnet werden.*
- *Revisionen nach TEP (Prothesenwechsel oder sekundäre Arthrodese) sind technisch anspruchsvoller und führen dadurch zu höheren Rerevisionsraten.*

Die Arthrose des oberen Sprunggelenks (OSG) tritt im Vergleich zu Hüft- und Kniegelenksarthrosen seltener auf, führt jedoch zu einer deutlichen Einschränkung der Lebensqualität. Auch in der Ätiologie hebt sich die OSG-Arthrose ab: Die Entstehung ist überwiegend posttraumatisch bedingt und betrifft dadurch oft auch relativ junge, körperlich anspruchsvolle Patienten. Bei ausgereizten konservativen und gegebenenfalls gelenkserhaltenden operativen Maßnahmen ist im Endstadium bei entsprechendem Leidensdruck die gelenksopfernde operative Versorgung erforderlich.

Die Totalendoprothese gilt bei der operativen Versorgung des Endstadiums der Arthrose des OSG als Alternative zur Arthrodese, welche meist als Goldstandard bezeichnet wird. Die Vorteile des künstlichen Gelenksersatzes sind der Erhalt der Beweglichkeit und – zumindest theoretisch – die damit verbundene bessere Funktion sowie reduzierte Anschlussdegenerationen. Weiters kann die kürzere postoperative Nachbehandlung die Entscheidung positiv beeinflussen. Gegen die prothetische Versorgung sprechen die im Vergleich zu Knie und Hüfte höheren Revisionsraten. Aufgrund der begrenzten Knochensubstanz sind Prothesenwechsel limitiert, der Rückzug zur Arthrodese ist technisch anspruchsvoller und bedingt dadurch schlechtere Ergebnisse als die primäre Arthrodese.

Der folgende Artikel soll die historische Entwicklung sowie die Ergebnisse der aktuellen Prothesengeneration beleuchten.

Historische Entwicklung der Implantate

1890 entwarf Themistocles Gluck eine Sprunggelenksprothese, aber erst in den 1970er-Jahren kam es zu den ersten Implantationsversuchen. Lord und Marotte entwickelten eine Prothese analog zur Hüftprothese, wobei die sogenannte „Pfanne“ unter Ersatz des nahezu gesamten Talus mit einer Arthrodese des unteren Sprunggelenkes einzementiert wurde. Hohe Versagensraten waren die Konsequenz. In weiterer Folge entwickelte Freeman das Modell ICLH und Buchholz das Modell St. Georg.[1,2] Die kurzfristigen Ergebnisse waren durchaus zufriedenstellend, jedoch zeigten sich nach 5 Jahren sehr hohe Versagensraten.

Diese erste Generation der OSG-Prothesen beruhte auf einer Zementverankerung, wofür große Knochenresektionen erforderlich waren. Da die Knochenfestigkeit besonders am Talus mit der Entfernung von der Gelenksfläche rapide abnimmt, kam es sehr häufig zu Lockerungen. Dies führte zur Entwicklung zementfreier Implantate ab den 1980er-Jahren, welche häufig als zweite Generation zusammengefasst werden. Die häufigsten Vertreter waren die von F. Alvine entwickelte Agility-, die Pappas-Buechel- und die STAR(Scandinavian Total Ankle Replacement)-Prothese von Hakon Kofoed. Die Evolution der STAR-Prothese von einer zementierten 2-Komponenten-Prothese über zementierte 3 Komponenten hin zur zementfreien 3-Komponenten-Prothese zeigt, dass die Einteilung der Prothesen in Generationen theoretisch ist und die Übergänge fließend sind.

Die ab den 2000er-Jahren entwickelten zementfreien 3-Komponenten-Prothesen werden häufig als dritte Generation bezeichnet, wobei hierfür keine klaren Kriterien definiert sind. Die häufigsten Vertreter dieser Generation sind: Hintegra, AES, Box, Salto und Mobility. Der Hintergedanke der Mobile-Bearing-Prothesen stammte aus der Kniegelenksendoprothetik: Reduktion des Abriebes durch Reduktion der Scherkräfte. Die Weiterentwicklung der Polyethylenqualität führte in den letzten Jahren zu einem Wiedererstarken der 2-Komponenten-Designs. Neben der Infinity-Prothese bieten mehrere Hersteller wieder Fixed-Bearing-Varianten an. Eine eindeutige Aussage, ob ein fixes oder ein mobiles Polyethylen besser ist, lässt sich aktuell nicht evidenzbasiert treffen.

Entwicklung der Implantationszahlen von Sprunggelenksprothesen

Weltweit zeigte sich in den letzten Jahren (zumindest bis zur Covid-19-Pandemie) ein deutlicher Anstieg der primären Prothesenimplantationen. Im britischen

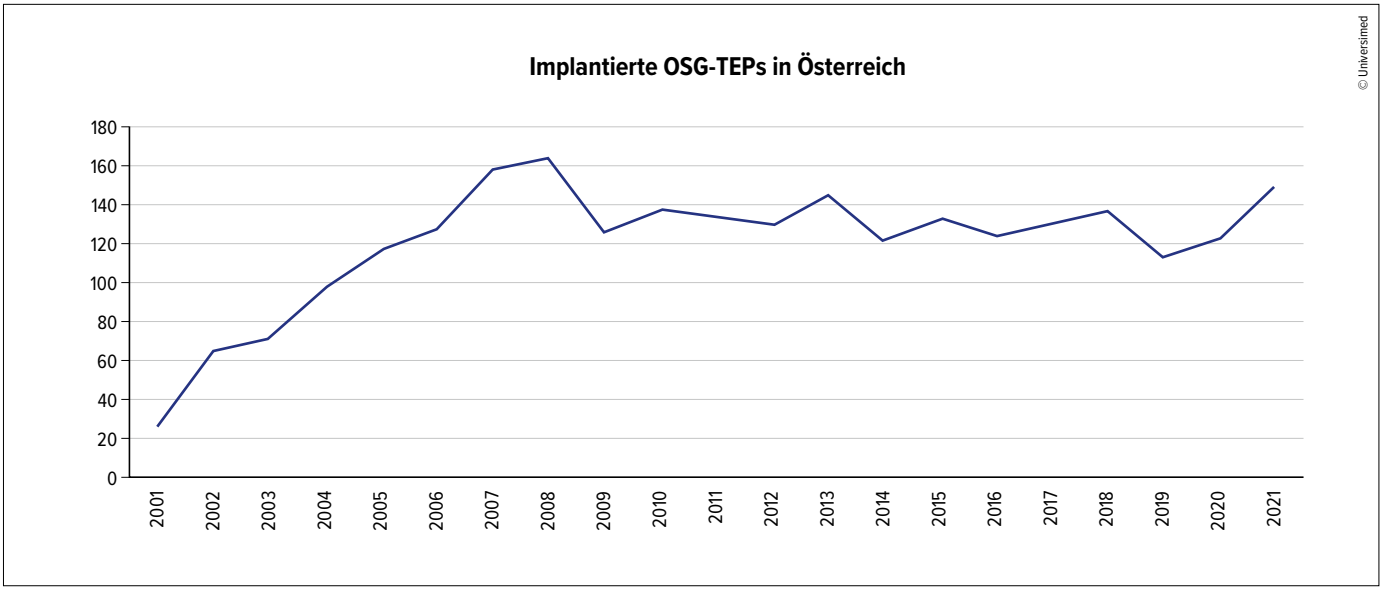

Abb. 1: Entwicklung der OSG-Implantationszahlen in Österreich

Prothesenregister werden die Daten der implantierten OSG-Prothesen seit 2010 publiziert.[3] Es zeigt sich bis 2019 ein stetiger Anstieg der Primärimplantationen um ca. 150 %, der Rückgang 2020 und 2021 wird auf die Covid-19-Pandemie zurückgeführt. Im dokumentierten Zeitraum wurden ausschließlich zementfreie Implantate verwendet, es zeigt sich ein Trend zu Fixed-Bearing-Prothesen, welche aktuell mehrheitlich implantiert werden. Auch in den USA stieg die Anzahl der primären OSG-Prothesenimplantationen im Zeitraum 2009 bis 2019 um 136,1 %.[4]

Für Österreich wurde die Zahl der Implantationen anhand der codierten medizinischen Einzelleistungen (MEL) vom Bundesministerium für Soziales, Gesundheit, Pflege und Konsumentenschutz erhoben (Abb. 1). Es zeigt sich in den letzten Jahren eine stagnierende Anzahl der Primärimplantationen. Die verwendeten Implantate werden in Österreich nicht zentral erfasst. Eine Umfrage unter Herstellern ergab auch in Österreich aktuell die Marktdominanz einer 2-Komponenten-Prothese.

Ergebnisse nach Sprunggelenks-TEP

Seit Einführung der ersten Sprunggelenksprothesen konnten die Ergebnisse mit jenen der Hüft- und Kniegelenksprothesen nicht mithalten. Die publizierten Ergebnisse der letzten Jahre mit aktuellen Prothesendesigns sowohl aus Registerdaten als auch aus klinischen Studien vermitteln jedoch immer besser werdende Ergebnisse.

So zeigt die Mehrheit der klinischen Studien eine funktionelle Überlegenheit der Prothese gegenüber der Arthrodese im Gangbild, insbesondere beim Gehen auf unebenem Untergrund und Stiegensteigen.[5] Dies erscheint wenig verwunderlich, da beim Gehen auf ebenem Untergrund jeweils 10° Dorsal- und Plantarflexion ausreichen, zum Stiegensteigen jedoch aufwärts in Summe ca. 35°, abwärts sogar ca. 55° benötigt werden. Durch die Implantation einer Prothese kann die präoperativ vorhandene Beweglichkeit um 4–14° verbessert werden.[6] Wenngleich Restbeschwerden nach Prothesenimplantation in 23–60 % der Fälle angegeben werden, liegt die Patientenzufriedenheit zwischen 79 % und 97 %.[6]

Auch berichten Lawton et al. 2017 in ihrem Review, welcher Studien mit einer Nachbeobachtungszeit von 3,3–7,3 Jahren nach Prothese und Arthrodese vergleicht, über eine höhere Komplikationsrate von 26,9 % nach Arthrodesen (Wundheilungsstörung, Pseudarthrose, Infekt) gegenüber

19,7 % nach Prothesen (aseptische Lockerung, Wundheilungsstörung, Fraktur, Infekt).[5] Auch die Revisionsrate ohne Implantatentfernung wurde nach Arthrodese mit 12,9 % vs. 9,5 % höher angegeben. Eine Revision mit Implantatentfernung war nach Prothese mit 7,9 % vs. 5,4 % häufiger notwendig. Somit bieten OSG-Prothesen im Vergleich zu Arthrodesen eine bessere Funktion mit tendenziell niedrigerem kurz- bis mittelfristigem Komplikations- und Revisionsrisiko.

Langfristig führten vor allem aseptische Lockerung, Schmerzen, Osteolysen und Infekte zu erheblichen Revisionsraten. Labek et al. analysierten 2013 anhand weltweiter Prothesenregister die Ergebnisse von Hüft-, Knie- und Sprunggelenksprothesen.[7] Die Revisionsrate von Sprunggelenksprothesen lag mit 3,3 pro 100 Komponentenjahre deutlich höher als jene von Hüft- und Kniegelenksprothesen (jeweils ca. 1,3). Dementsprechend mussten 33 von 100 Patienten mit einer OSG-TEP innerhalb von 10 Jahren revidiert werden. Rezentere Registeranalysen zeigen jedoch höhere Überlebensraten. Im britischen Prothesenregister wird aktuell eine 10-Jahres-Revisionsrate von 9,01 % angegeben.[3] Von den Autoren wird jedoch aufgrund der auffallend niedrigen Konversionsrate zu Arthrodesen eine falsch niedrige Melderate der Revisionen suspiziert.

Eine rezente Arbeit von Perry et al. analysiert die Registerdaten aus Schweden (seit 1993), Norwegen (seit 1994), Neuseeland (seit 2000) und Australien (seit 2007).[8] Die durchschnittlichen TEP-Überlebensraten wurden mit 0,86 nach 5 Jahren, 0,77 nach 10 Jahren, 0,66 nach 15 Jahren und 0,62 nach 19 Jahren angegeben. Auffallend ist eine Diskrepanz zwischen Australien/Neuseeland einerseits und den skandinavischen Registern andererseits mit hier deutlich höheren Revisionsraten (10-Jahres-Überlebensrate 0,84 vs. 0,66). Neben anderen potenziellen Ursachen dürfte dies durch die verwendeten Implantate begründet sein: Durch den frühen Beginn der skandinavischen Register sind dort ältere Implantate vergleichsweise überrepräsentiert. Diese Hypothese wird von Undén et al. 2020 durch einen Vergleich aktueller versus frühere Implantate im schwedischen Register untermauert.[9]

© R. Siorpaes

Abb. 2: AAA-Prothese mit Osteolysen in der Fibula



© R. Siorpaes/Alphamed

Abb. 3: Triple-A-Prothese

Die aktuellen Prothesen zeigen hier sowohl nach 5 Jahren (0,88 vs. 0,81) als auch nach 10 Jahren (0,84 vs. 0,69) deutlich überlegene Standzeiten.

Publizierte klinische Studien zeichnen ein heterogenes Ergebnisbild mit großer Streubreite. Die durchschnittlichen Ergebnisse sind wenig überraschend meist besser als die Registerdaten. So wird die 5-Jahres-Revisionsrate moderner Prothesen mit durchschnittlich 10 % angegeben. Barg et al. publizierten 2015 eine Erfolgsrate von 94 % nach 5 und 84 % nach 10 Jahren.[10] Als Hauptrisikofaktoren für ein Prothesenversagen werden hier Patientenalter < 70 (OR 3,84), Ätiologie der Arthrose (primäre Arthrose OR 7,19; posttraumatische Arthrose OR 6,2) und Implantatgeneration (erste und zweite Generation OR 15,04 bzw. 5,95) angegeben.

Die häufig auftretenden periprothetischen Osteolysen (Abb. 2) stellen ein nicht gänzlich geklärtes Problem dar. In einer Aufarbeitung gemäß der SLIM-Konsensusklassifikation fanden Müller et al. 2017 in 51,3 % der Fälle eine abriebinduzierte Genese.[11] Um Scherkräfte und den dadurch verursachten Abrieb zu reduzieren, wurden in der Vergangenheit analog zu Knieprothesen Mobile-Bearing-Designs favorisiert. Nunley et al. publizierten 2019 eine prospektive randomisierte Vergleichsstudie einer Fixed-Bearing- (Salto talaris) mit einer Mobile-Bearing-Prothese (STAR).[12] Bei gleichwertigen klinischen Ergebnissen zeigte die Mobile-Bearing-Prothese signifikant häufiger Osteolysen talar sowie ein Nachsinken der Komponenten. Dadurch scheint der sich in den letzten Jahren abzeichnende Trend hin zu 2-Komponenten-Designs gerechtfertigt, wenngleich eine generelle Entscheidung hier noch nicht evidenzbasiert getroffen werden kann.

Eigene Ergebnisse mit der AAA-Prothese

Von unserer Arbeitsgruppe wurden in den Jahren 2009–2019 92 Triple-A-Sprunggelenksprothesen implantiert. Die Triple-A-Prothese ist eine zementfreie 3-Komponenten-Prothese mit einer sphärischen Resektion des Talus, einer Stemfixierten Tibia und einem zentral geführten mobilen Polyethylen-Inlay (Abb. 3).

2019 wurden von J. Hergeth im Rahmen ihrer Diplomarbeit 75 Prothesen nachuntersucht.[16] Nach einer durchschnittlichen Follow-up-Zeit von 45,9 Monaten wurden bei 38 der 75 (50,7 %) operierten Sprunggelenke periprothetische Zysten von > 2 mm Größe diagnostiziert. Die Häu-

figkeit der Zysten korrelierte mit dem präoperativen AOFAS-Score. 60 % der Zysten wurden innerhalb von 3 Jahren diagnostiziert. Die 5-Jahres-Überlebensrate betrug 82,5 %, bei 78 % war der Revisionsgrund eine Lockerung der Taluskomponente. Der AOFAS-Score betrug nach der Operation durchschnittlich 86,4 Punkte. Die ROM war postoperativ im Mittel 35,9°. Aufgrund der eigenen Erfahrungen stellen wir die Indikation zur OSG-Prothese weiterhin kritisch.

Patientenselektion

Traditionell werden als Argument gegen die Implantation einer Sprunggelenksprothese und für eine Arthrodese angeführt: Alter unter 50 Jahren, posttraumatisch oder neuromuskulär bedingte Arthrose, vorbestehende Bewegungseinschränkung auf ROM < 10°, fehlende Degeneration in Nachbargelenken, einseitige Arthrose, hochgradige Instabilität und Deformitäten in der Koronarebene > 15°.[13]

Ein rezenter Review von van der Plaat et al. relativiert insbesondere das Alter des Patienten sowie Instabilität und Deformitäten als Kontraindikation.[14] Werden Instabilität bzw. Deformität vor oder im Rahmen der Implantation einer TEP behoben, so verschlechtern sie das zu erwartende Ergebnis nicht. Auch für Patienten unter 50 Jahren belegen mehrere Arbeiten funktionell gute Ergebnisse ohne erhöhte kurz- bis mittelfristige Revisionsrate. Bei einer für junge Patienten benötigten Standzeit von über 20 Jahren und einer aktuellen Überlebensrate von 0,62 nach diesem Zeitraum ist jedoch langfristig häufig ein Prothesenwechsel oder eine sekundäre Arthrodese erforderlich. Ob eine bessere Funktion und die Vermeidung von Anschlussdegenerationen dies rechtfertigen, ist im Einzelfall mit dem Patienten zu entscheiden.

Revision nach OSG-TEP

Prinzipiell bestehen bei Prothesenversagen am OSG die Möglichkeiten einer Prothesenrevision, einer Arthrodese sowie einer Amputation. Entscheidende Faktoren sind die vorhandene Knochensubstanz insbesondere des Talus, Anschlussdegenerationen sowie kompromittierte Weichteile. Wenngleich die Revisionsraten nach Prothesenwechsel mit 26,9 % und nach sekundärer Arthrodese mit 13 % höher als nach primärer Versorgung sind,[15] zeigt sich eine deutliche Verbesserung der Funktionsscores nach beiden Verfahren. Eine Amputation ist nur in seltenen Ausnahmefällen (< 0,1 %) erforderlich. ■

Autoren:
Prim. Dr. **Thomas Herz**[1]
Dr. **Robert Siorpaes**[2]
[1] Orthopädie und Traumatologie, BKH Kufstein
[2] FA für Orthopädie und orthopädische Chirurgie, Saalfelden

Korrespondierender Autor:
Dr. **Thomas Herz**
E-Mail: orthotrauma@bkh-kufstein.at

■04

Literatur:

1 Kempson GE et al.: Engineering considerations in the design of an ankle joint. Biomed Eng 1975; 10(5): 166-71 **2** Buchholz HW et al.: Complete ankle joint endoprosthesis type „St. Georg". Chirurg 1973; 44(5): 241-4 **3** The National Joint Registry 19th Annual Report 2022. London: National Joint Registry; 2022 Oct. National Joint Registry Annual Reports. https://reports.njrcentre.org.uk/ **4** Karzon AL et al.: The rise of total ankle arthroplasty use: a database analysis describing case volumes and incidence trends in the United States between 2009 and 2019. Foot Ankle Int 2022; 43(11): 1501-10 **5** Lawton D et al.: Total ankle arthroplasty versus ankle arthrodesis – a comparison of outcomes over the last decade. J Orthop Surg Res 2017; 12(1): 76 **6** Gougoulias N et al.: How successfull are current ankle replacements? A systematic review of the literature. Clin Orthop Relat Res 2010; 468(1): 199-208 **7** Labek G et al.: Outcome after total ankle arthroplasty-results and findings from worldwide arthroplasty registers. Int Orthop 2013; 37(9): 1677-82 **8** Perry TA et al.: Survival of primary ankle replacements: data from global joint registries. J Foot Ankle Res 2022; 15(1): 33 **9** Undén A et al.: Better implant survival with modern ankle prosthetic designs: 1,226 total ankle prostheses followed for up to 20 years in the Swedish Ankle Registry. Acta Orthop 2020; 91(2): 191-6 **10** Barg A et al.: Total ankle replacement. Indications, implant designs and results. Dtsch Arzteblatt 2015; 112: 177-84 **11** Müller S et al.: Endoprothesenversagen im oberen Sprunggelenk. Histopathologische Diagnostik und Klassifikation. Orthopäde 2017; 46(3): 234-41 **12** Nunley JA et al.: Prospective randomized trial comparing mobile-bearing and fixed-bearing total ankle replacement. Foot Ankle Int 2019; 40(11): 1239-48 **13** Krause FG et al.: Ankle arthrodesis versus total ankle replacement: how do I decide? Foot Ankle Clin 2012; 17: 529-43 **14** Van der Plaat LW et al.: Patient selection for total ankle arthroplasty. Orthop Res Rev 2017; 9: 63-73 **15** Jennison T et al.: The outcomes of revision surgery for a failed ankle arthroplasty. A systematic review and meta-analysis. Bone Jt Open 2022; 3-7: 596-606 **16** Hergeth J: AAA Triple A® Sprunggelenksprothese: Analyse periprothetischer Zysten und funktioneller Ergebnisse nach Totalendoprothetik: retrospektive Datenauswertung. Diplomarbeit, Med-Uni Wien, 2020

R. Schuh, Wien



Aktuelle Therapiekonzepte bei chronischer Sprunggelenksinstabilität

Chronische Instabilität des oberen Sprunggelenks (OSG) stellt ein häufiges Krankheitsbild insbesondere bei sportlich aktiven Patienten dar. Es können der laterale oder mediale Bandapparat sowie der Syndesmosenkomplex isoliert oder in Kombination betroffen sein. Unbehandelt stellen sie einen Risikofaktor für die frühzeitige Entstehung von Osteoarthrose dar.

KEYPOINTS

- *Eine exakte Diagnostik ist entscheidend für die adäquate Therapieplanung.*
- *Die Arthroskopie dient der Erkennung und Therapie artikulärer Begleitpathologien sowie zu Eingriffen geringer Invasivität.*
- *Technische Weiterentwicklungen ermöglichen ein besseres Nachvollziehen der natürlichen Gelenkskinematik.*

Sprunggelenksdistorsionen zählen zu den häufigsten Sportverletzungen. Häufig kommt es dabei zu Läsionen des Bandapparates. Bei 85 % der Verletzungen ist der laterale Bandapparat, bestehend aus Lig. fibulotalare anterius (LFTA), Lig. calcaneofibulare (LCF) und Lig. fibulotalare posterius (LFTP), betroffen. Es kann allerdings ebenso der Syndesmosenkomplex, bestehend aus Lig. tibiofibulare anterius (LTFA), Lig. interosseus (IL), Membrana interossea (IM) und LTFP, oder das Lig. deltoideum mit seinen tiefen und oberflächlichen Fasern betroffen sein.

Im Regelfall liegt hinsichtlich des Verletzungsmechanismus betreffend des lateralen Bandapparats ein Inversionstrauma vor, wohingegen Syndesmosenkomplex und Lig. deltoideum von Eversionstraumata betroffen sind. Es können auch kombinierte Formen beziehungsweise sogenannte Rotationsinstabilitäten (medial und lateral) vorliegen.

Bei nicht adäquater primärer Diagnostik oder fehlgeschlagener initialer Therapie kann es zu einer chronischen Instabilität des Sprunggelenks kommen. Diese ist durch das Fortbestehen einer Instabilitätsproblematik über 3–6 Monate definiert. Aktuellen Daten zufolge tritt dies bei sportlich aktiven Patienten bei bis zu 60 % der Verletzungen auf. Neben den für den Patienten auftretenden Beschwerden wie Schmerz und Instabilität kommt es durch die Störung der physiologischen Gelenkskinematik zu einer Fehlbelastung des Gelenkknorpels. Magnetresonanztomografische Untersuchungen haben unter Zuhilfenahme von quantitativem T2-Mapping gezeigt, dass es bei Patienten mit chronischer Sprunggelenksinstabilität selbst bei makroskopisch integer imponierendem Gelenksknorpel (intraoperative Arthroskopie) bereits frühzeitig zur Degeneration kommt. Somit stellt die chronische Instabilität einen Risikofaktor für die vorzeitige Entstehung osteoarthrotischer Veränderungen dar. Eine Langzeitbeobachtung über 20 Jahre an sportlich aktiven Patienten mit konservativ therapierter chronischer Instabilität zeigt in 13 % der Fälle eine Sprunggelenksarthrose. Dementsprechend sind die exakte Diagnostik und adäquate Therapie sowohl in der akuten als auch in der chronischen Situation von entscheidender Bedeutung.

© R. Schuh

Abb. 1: Drawer-Test zur Beurteilung der Stabilität des lateralen Bandapparates, insbesondere des LFTA. Es wird hierbei der Talusvorschub gegenüber der fixierten distalen Tibia beurteilt. Für die Untersuchung ist eine relaxierte Wadenmuskulatur wichtig

Diagnostik

Detaillierte Anamnese und klinische Untersuchung stellen einen wesentlichen Bestandteil in der Abklärung von chronischer Sprunggelenksinstabilität dar. Dabei gilt es, auf Symptome wie Schmerz, Schwellung und Instabilitätsgefühl („giving way“) zu achten.

Im Rahmen der klinischen Untersuchung stehen die Beurteilung des Alignements, die Gelenksbeweglichkeit und die Beurteilung der Bandstabilität durch entsprechende Provokationstests im Vordergrund (Abb. 1).

Aus Sicht der Bildgebung kann das Projektionsröntgen grob orientierend Hinweise auf ossäre Pathologien, Begleitverletzungen und Alignement bieten. Die Bandsituation kann mittels Sonografie und

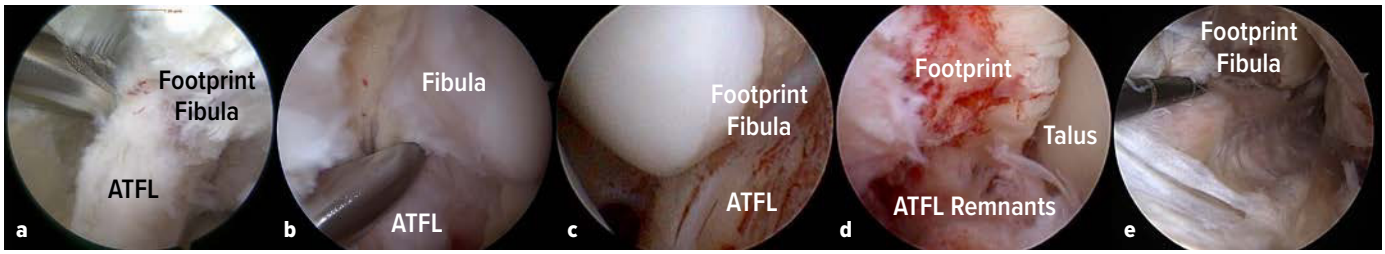

© R. Schuh

Abb. 2: Arthroskopischer Befund des artikulären LFTA nach dem Klassifikationsschema der French Arthroscopy Society. a) Stadium 0: morphologisch intakt, im Hook-Test mit Tasthäkchen in Neutralstellung des OSG deutlicher Widerstand; b) Stadium 1: Elongation ohne Partialruptur fibulär, im Hook-Test verminderter Widerstand; c) Stadium 2: partielle Läsion am fibulären/talaren Footprint mit oder ohne fibröse Narbe; d) Stadium 3: morphologisch ausgedünnte Narbe/Remnants, kein Widerstand im Hook-Test in Neutralstellung des OSG; e) Stadium 4: Narbengewebe ohne Bandremnant, „bare area" am artikulär einsehbaren Aspekt des lateralen Malleolus

Magnetresonanztomografie (MRT) beurteilt werden, wobei Letztere ob der geringeren Untersucherabhängigkeit und höheren Auflösung zu bevorzugen ist. Auch die Evaluierung von artikulären Begleitpathologien (Knorpel, freie Gelenkskörper etc.) ist mittels MRT möglich. Es ist allerdings darauf hinzuweisen, dass insbesondere bei chronischer Instabilität die Sensitivität von MRT-Untersuchungen limitiert ist und bei ca. 80 % liegt. Dementsprechend dürfen sie nicht als alleinige Entscheidungsgrundlage dienen.

Chronisch laterale Instabilität

Die chronische Instabilität des lateralen Bandapparates stellt die häufigste Instabilität im Bereich des Sprunggelenks dar. Konservative Therapieoptionen umfassen nach initial orthetischer Versorgung im Wesenlichen physiotherapeutische Maßnahmen mit Propriozeptionstraining. Führt dies über 3–6 Monate zu keinem adäquaten Therapieerfolg, sollte ein operatives Vorgehen angedacht werden.

Dabei können die Operationsverfahren in anatomische Reparationstechniken und Rekonstruktionstechniken unterteilt werden. Extraanatomische Verfahren (Peronealsehnentenodesen, z. B. Watson-Jones, Evan, Chrisman-Snook) sollten als obsolet betrachtet werden. Dies ergibt sich aus der durch die extraanatomische Situation hervorgerufenen alterierten Gelenksmechanik, welche als Risikofaktor für die Entstehung von Arthrose zu werten ist. Ferner stellen die Peronealsehnen einen aktiven und passiven lateralen Stabilisator dar und sollten dementsprechend nicht „geopfert" werden.

Anatomische Reparationsverfahren orientieren sich an dem am häufigsten angewandten Broström-Verfahren mit seinen Modifikationen. Die 1966 erstmals beschriebene Technik stellt eine Raffung der narbigen Anteile des LFTA dar. 1980 wurde diese Technik durch Gould um eine Augmentation mittels inferioren Extensorretinakulums erweitert. Ursprünglich erfolgte die Raffung durch Bohrkanäle. Nunmehr wird sie standardmäßig mit modernen Fadenankersystemen durchgeführt.

In den letzten Jahren befinden sich als Ergänzung zu dem traditionell offen durchgeführten Verfahren arthroskopische Techniken auf dem Vormarsch. Dies birgt den Vorteil, dass neben geringerer Invasivität auch eine hochdifferenzierte Diagnostik durchgeführt werden kann und die häufig auftretenden artikulären Begleitpathologien entsprechend adressiert werden können. Als Zugänge dienen das anteromediale, anterolaterale und gegebenenfalls akzessorische anteriore Portal.

Bei rein arthroskopischen Reparationsverfahren werden die narbigen Anteile des LFTA mittels Faden armiert und in weiterer Folge an den naiven Footprint oder leicht kranial davon mit einem Fadenanker fixiert. Dies ermöglicht eine Raffung des LFTA. Die Voraussetzung für die Anwendbarkeit dieser Technik stellen allerdings adäquate Remnants des LFTA dar. Diese werden gemäß eines Schemas der French Arthroscopy Society in die Stadien 0 (morphologisch intakt) bis 4 (Narbengewebe ohne Bandremnant) eingeteilt (Abb. 2).

Es gibt weitere Techniken, welche sich am Broström-Gould-Verfahren orientieren und arthroskopisch/endoskopisch zur Anwendung kommen. Eine Weiterentwicklung der letzten Jahre stellt das sogenannte „Ligament Bracing" dar. Dabei wird mittels nicht resorbierbaren Fadenmaterials (SutureTape™, Fa. Arthrex) eine Augmentation der Broström-Gould-Rekonstruktion durchgeführt. Wichtig dabei ist, dass es ein „Over the top"-Verfahren darstellt und die Primärstabilität des Konstrukts verstärkt, nicht aber als Bandersatz zur Anwendung kommt. Durch die höhere Primärstabilität kann ein aggressives Rehabilitationsprotokoll verfolgt werden.

Neben den Reparationsverfahren können auch Rekonstruktionsverfahren arthroskopisch oder arthroskopisch assistiert durchgeführt werden. Hierbei wird ein homologes/autologes Sehnengraft als Ersatz für LFTA und LFC herangezogen. Es werden die Bohrkanäle an den entsprechenden Footprints gesetzt. In weiterer Folge wird das armierte Sehnengraft eingezogen und mit Interferenzschrauben oder „Suture Button" fixiert.

Syndesmoseninstabilität

Verletzungen der Syndesmose werden zum größten Teil durch Eversionstraumata verursacht. Dieser Verletzungsmechanismus macht 1 % der Sprunggelenksdistorsionen aus. Grundsätzlich können isolierte Syndesmosenläsionen und solche in Verbindung mit Sprunggelenksfrakturen unterschieden werden. Ferner kann aus einer nicht entsprechend behandelten akuten Läsion eine chronische Instabilität resultieren. Eine Dysfunktion der Syndesmose führt zu intraartikulären Druckspitzen und hohen Scherkräften und damit zu rascher Degeneration des Gelenkknorpels.

Insbesondere die Diagnostik der isolierten und chronischen Syndesmosenläsionen ist aufgrund des dynamischen Charakters der Pathologie herausfordernd. Die Arthroskopie erlaubt eine direkte Visualisierung und Stressuntersuchung. Hierbei findet der „Hook Test" Anwendung. Dabei wird die Spitze des Tasthäkchens in den tibiofibulä-

ren Gelenksspalt eingeführt und gewendet. Ist dies möglich und ist eine Diastase von >3 mm provozierbar, gilt die Syndesmoseninstabilität als gesichert (Abb. 3).

Als Stabilisationsmethoden bei akuter und chronischer Instabilität stehen je nach Ausmaß diverse Verfahren zur Verfügung. Kommt es bei grundsätzlich stabilen Verhältnissen („Hook Test" negativ) lediglich zur Impingementproblematik durch Narbengewebe, ist das alleinige arthroskopische Debridement ausreichend. Je nach Ausmaß der Instabilität kommen Stabilisationsoperationen mit „Suture Button" oder Stellschraube beziehungsweise ligamentäre Rekonstruktionsverfahren (z. B. mittels Gracilis-Autograft) zur Anwendung.

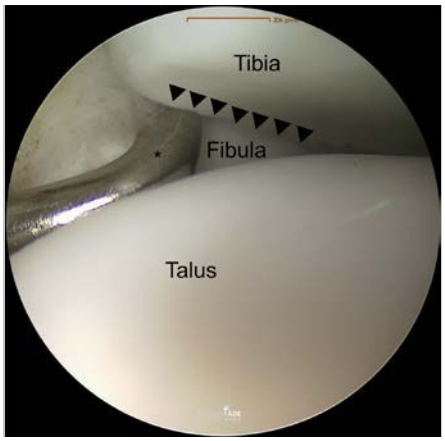

© R. Schuh

Abb. 3: Hook-Test zur Beurteilung der Syndesmosenstabilität. Das Tasthäkchen oder der Shaver werden tibiofibulär eingeführt. Bei einer Diastase >3 mm gilt der Test als positiv

Mediale Instabilität

Die mediale Instabilität des OSG kann isoliert, öfter jedoch in Kombination mit lateraler Instabilität (rotatorisch) auftreten. Die Häufigkeit ist wesentlich geringer als jene der bereits genannten Instabilitäten. In Analogie zu den bereits genannten Krankheitsbildern ist die Beurteilung der Achsverhältnisse von wesentlicher Bedeutung. Auch die Funktion der Tibialis-posterior-Sehne sowie die Situation des Lig. calcaneonaviculare plantare („Spring Ligament") müssen überprüft werden. Hinsichtlich Diagnostik und Therapie ist der Stellenwert der Arthroskopie mit jenem bei lateraler Instabilität vergleichbar. Auch hier besteht die Möglichkeit der arthroskopischen Bandrekonstruktion (tibiotalarer Anteil des Lig. deltoideums) sowie des „Ligament Bracings". Bei ausgedehnten Instabilitäten erfolgt die Rekonstruktion des Ligamentum deltoideum mittels Sehnengraft. ■

Autor:
OA Priv.-Doz. DDr. **Reinhard Schuh**
Präsident der ÖGF
Evangelisches Krankenhaus Wien
E-Mail: ordination@orthopaede-drschuh.at
■04

Literatur:
beim Verfasser

NEWS

Passgenaue textile Orthesen

Orthesen müssen perfekt sitzen. Bei manueller Fertigung passieren Fehler. Digital basierte Fertigungsketten können diesen Ausschuss deutlich reduzieren. Der Trend der Zukunft heißt „Microfactory" – nicht nur für Mode, sondern auch für Medizintextilien.

Die Deutschen Institute für Textil- und Faserforschung Denkendorf (DITF) haben eine digitale Plattform entwickelt, mit der passgenaue flexible textile Orthesen ressourcen-, zeit- und kostensparend hergestellt werden können. Für diese Plattform wurden die Körperkenndaten von Patient*innen analysiert und aufbereitet. Auf dieser Basis können nun standardisierte Orthesen entwickelt werden. Dazu wurden verschiedene Körperscanmethoden untersucht sowie Methoden entwickelt, mit denen genau Maß genommen werden kann. Die Informationen der Screenings wurden verdichtet und eine digitale Grundschnitt- bzw. Schnittmoduldatenbank erstellt. Aus dieser Datenbank erfolgt die individuelle Modellanpassung an die Patient*innen. Die Überprüfung der therapeutischen Passform erfolgt mithilfe eines Avatars in einer 3D-Simulationssoftware. Die fertigen digitalen Schnittkonstruktionen werden an einen Cutter übertragen, wo sie aus elastischen Stoffen maschinell zugeschnitten werden. Es ist auch möglich, die Schnittmuster auf einem Plotter/Drucker als Schablonen auszudrucken und anschließend manuell zuzuschneiden. Danach werden die Zuschnitte zu fertigen textilen Orthesen verarbeitet. *(red)* ■

© DITF

Mit handgeführten 3D-Scannern werden Körperpartien als Basis für flexible textile Orthesen digitalisiert

Nähere Informationen: Dr.-Ing. Sibylle Schmied
Technologiezentrum Maschentechnik, DITF
E-Mail: sibylle.schmied@ditf.de

Quelle:
Pressemeldung www.ditf.de

O'Brien Knochenklemme

Entwickelt von Todd O'Brien, DPM

Stabilisierendes Instrument für die Frakturversorgung oder Osteotomie

HERGESTELLT IN DEN USA

ARTIKELNUMMER:
1816

OrthoLucent™ O'Brien Knochenklemme

Zur Frakturstabilisierung

Entwickelt von Todd O'Brien, DPM

Das Carbonfaser-PEEK-Material ist stark, leicht, vollkommen strahlendurchlässig, kann dampfsterilisiert werden und beugt Beschädigungen der Komponentenoberflächen vor.

ARTIKELNUMMER:
1815-R *Gesamtlänge: 13,3 cm*

EXKLUSIV FÜR INNOMED IN DER SCHWEIZ HERGESTELLT

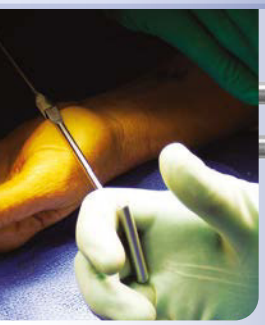

Chung-Wundhaken mit T-Griff

Entwickelt von Raymond Chung, MD

Mit T-Griff für besseren Halt und geringere Finger-und Daumenermüdung

Standard



Verlängert



ARTIKELNUMMERN:
1159 [Scharfe Zinken]
1161 [Stumpfe Zinken]
1162 [Senn-Haken]
1159-01 [Scharfe Zinken, verlängert]
1161-01 [Stumpfe Zinken, verlängert]
1162-01 [Senn-Haken, verlängert]

HERGESTELLT IN DEN USA

HFD Kompressions-/Distraktionsinstrument

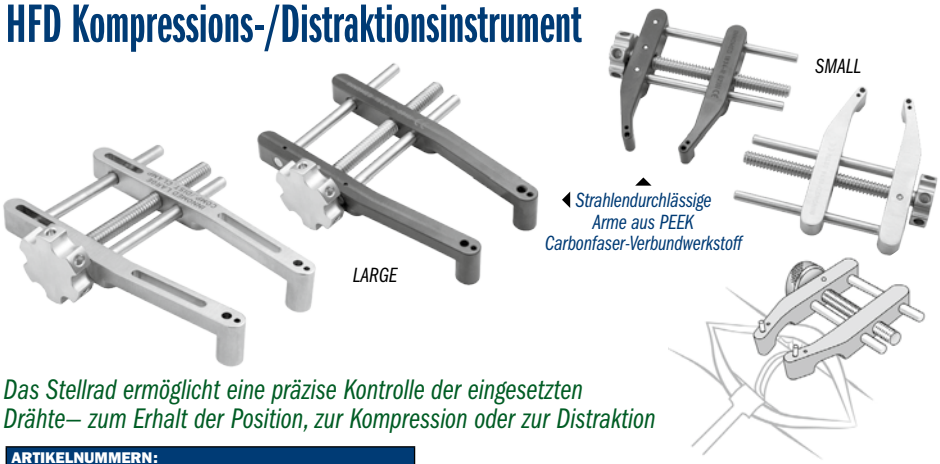

Das Stellrad ermöglicht eine präzise Kontrolle der eingesetzten Drähte– zum Erhalt der Position, zur Kompression oder zur Distraktion

ARTIKELNUMMERN:	
SMALL ***Zwei verschiedene Lochgrößen für die passenden Stifte: 1,1 mm & 1,6 mm***	***LARGE*** ***Zwei verschiedene Lochgrößen für die passenden Stifte: 1,6 mm & 3,2 mm***
1834 [Komplett aus Edelstahl]	1836 [Komplett aus Edelstahl]
1834-R [Mit strahlendurchlässigen Armen]	1836-R [Mit strahlendurchlässigen Armen]

HERGESTELLT IN DEN USA

Repositionsinstrument für Innenknöchelfrakturen

Entwickelt von Christopher Blair, DO

Wird zur Reposition des Frakturfragments unter dem Malleolus medialis platziert, beinhaltet zwei K-Draht-Führungen

Für K-Drähte bis 1,6 mm

ARTIKELNUMMER:
3664

HERGESTELLT IN DEN USA

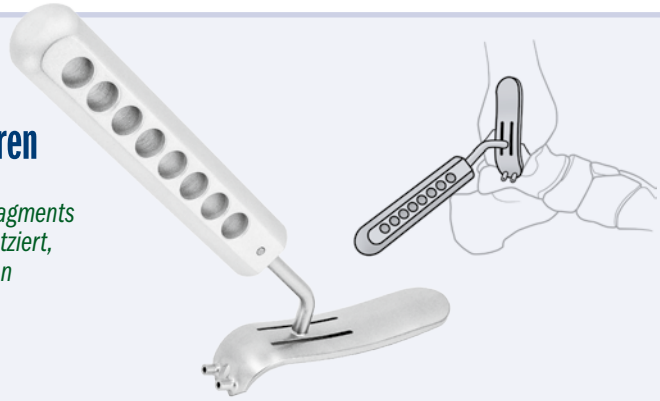

Yezerski-Rongeur für kleine Knochen

Entwickelt von John Yezerski, MD

Speziell für kleine Knochen in Fuß und Hand entwickelt

ARTIKELNUMMERN:
1789 [Small]
1789-01 [Extra Small]

HERGESTELLT IN DEN USA

Weinraub Gelenk- und Kalkaneus-Spreizer

Entwickelt von Glenn M. Weinraub DPM, FACFAS

Zur Eröffnung kleiner Gelenke an Fuß und Hand zur Transplantatplatzierung und Durchführung von Fusionsmaßnahmen

ARTIKELNUMMERN:
1870 *Für Stiftdurchmesser bis 1,6 mm*
1872 *Für Stiftdurchmesser bis 2,8 mm*

EXKLUSIV FÜR INNOMED IN DEUTSCHLAND HERGESTELLT

Innomed-Europe GmbH c/o Emons Logistik GmbH In Rammelswiesen 9 D-78056 Villingen-Schwenningen
Innomed-Europe LLC Alte Steinhauserstrasse 19 CH-6330 Cham Schweiz Tel: 0041 (41) 740 67 74

Tel: 0049 (0) 7720 46110 60
orders@innomed-europe.com
www.innomed-europe.com

INNOMED®

103 Estus Drive, Savannah, GA 31404 USA (912) 236-0000 info@innomed.net **www.innomed.net**

© 2023 Innomed, Inc., Alle Rechte vorbehalten

M. Eppel, Salzburg

Nicht immer Sublux: Syndesmosenverletzungen – ein Update

„Bin mal wieder umgeknickt“: Sprunggelenkverletzungen, insbesondere Distorsionstraumen, zählen zu den häufigsten Verletzungen, ihre Schwere wird von den Betroffenen oft lange ignoriert. Nicht selten werden Syndesmosenverletzungen übersehen. Monate oder Jahre später kommen die Patienten mit persistierenden oder zunehmenden Beschwerden.

KEYPOINTS

- *Reposition posteriores Fragment*
- *Anatomische Reposition der Fibula*
- *Stellschraube oder Suture-Button in Neutralstellung des Sprunggelenks*
- *Anatomische Rekonstruktion der Syndesmose*
- *Rekonstruktion Deltaband*

Die Inzidenz von Verstauchungen des Sprunggelenks in der Bevölkerung ist sehr hoch. In mehreren Studien wurde nachgewiesen, dass Verletzungen der Sprunggelenkbänder mit etwa 25 % die häufigsten Sportverletzungen darstellen. Darüber hinaus sind bis zu 80 % aller Verstauchungen des Knöchels auf den seitlichen Bandkomplex zurückzuführen.[1]

Verletzung der Syndesmose treten bei bis zu 20 % aller Knöchelverstauchungen auf und sind dabei der bedeutendste Faktor für persistierende Sprunggelenkbeschwerden Monate nach dem Trauma.[2] Dabei sind sie aber als isolierte Syndesmosenverletzungen relativ selten und in der Regel mit anderen Läsionen der lateralen Knöchel kombiniert. Etwa 5 % bedürfen einer operativen Versorgung.[3]

Eine Verletzung der Syndesmose – mit oder ohne Fraktur – ist klinisch nicht immer leicht zu erkennen und führt zu schlechten funktionellen Ergebnissen, wird sie nicht suffizient behandelt. Bromfield wies 1773 als Erster auf die Notwendigkeit der syndesmotischen Aufhängung der Fibula zum freien Spiel des OSG im dorsoplantaren Bewegungsablauf hin.[4]

Diagnostik

Als klinische Tests haben der „External Rotation“-Test nach Frick und der Cotton-Test eine hohe Spezifität bei geringer Sensitivität. Ein positiver Test zeigt sich bei Schmerzauslösung über der distalen Syndesmose, jedoch ohne Beweis der Syndesmoseninsuffizienz.

Mehrere Studien haben gezeigt, dass es schwierig ist, eine Syndesmosenverletzung mit Standardröntgen zu erkennen.[5] Neben den klassischen Röntgenaufnahmen sind CT und MRT mittlerweile Standarduntersuchungen in der Abklärung von akuten und chronischen Syndesmosenläsionen, auch um Begleitverletzungen zu diagnostizieren.

Die Sprunggelenksarthroskopie zählt zum Goldstandard zur Evaluierung von intraartikulären Sprunggelenkspathologien unter dynamischer Untersuchung in der Hand des erfahrenen Arthroskopeurs. Die diagnostische Abklärung von Sprunggelenkinstabilitäten beinhaltet neben der Abklärung von osteochondralen Begleitverletzungen und des lateralen und medialen Bandapparates immer auch die Abklärung der Unversehrtheit des Syndesmosenkomplexes. Die Arthroskopie ermöglicht die Beurteilung der Syndesmosenweite durch Einbringen einer Shaverkanüle oder eines Trokars mit 3,5–4 mm in den Syndesmosenspalt. Gelingt dies bei gleichzeitiger Außenrotation, zeigt dies eine sehr hohe Wahrscheinlichkeit der Ruptur sowohl des anterior-inferioren Tibiofibularligaments (AITFL) als auch des interossären Ligaments.[6] Intraartikuläre Begleitpathologien, wie osteochondrale Läsionen, freie Gelenkkörper oder andere Bandläsionen können gleichzeitig adressiert werden.

Willenegger stellte 1961 fest, dass die posttraumatische Arthrose des Sprunggelenks fast immer auf eine Inkongruenz zwischen dem Sprunggelenk und dem Talus und nicht auf eine intraartikuläre Fraktur selbst zurückzuführen ist.[7]

Anatomie des distalen Syndesmosenkomplexes

Die syndesmotische Aufhängung der Fibula erfolgt durch 4 Bandstrukturen:[8]

Die Ligg. tibiofibulare anterius (AITFL) und posterius (PITFL) verlaufen im Winkel von 25–30° aufsteigend zur Tibia zur Gelenkebene des OSG. Die distalen Faserzüge sind schwächer als die proximalen Fasern. Das vordere Syndesmosenband ist schwächer als das hintere. Die hintere Syndesmose spielt die wichtigste Rolle und leistet 40–45 % des Diastase-Widerstands, während das vordere Syndesmosenband/AITFL etwa 35 % leistet.[9]

Das AITFL, mit einer Reißfestigkeit von 60–95 kg (Länge 16 mm, Breite 13–16 mm) spannt in Plantarflexion und Eversion, das PITFL mit trapezoider Form wie das AITFL (12–16 mm breit, 20 mm lang) mit einer Reißfestigkeit bis 120 kg hat eine maximale Spannung in Dorsalextension bzw. Neutralstellung.[10]

Das Lig. tibiofibulare interosseum (LTFI) ist ein kurzes, in seiner Stärke variierendes, kräftiges Band zwischen Tibia und Fibula und stellt die distale Verstärkung der Membrana interossea dar.[6,8]

Das Lig. tibiofibulare transversum, stärker als das Lig. tibiofibulare post., ventral-distal vor diesem verlaufend, stellt mit seiner querverlaufenden Bandstruktur den rückwertigen Anteil des Syndesmosenkomplexes dar.

Andere Arbeiten beschreiben das hintere inferiore tibiofibulare (PITFL) und transversale Band (TL), welches nicht immer abgrenzbar ist, als gemeinsame Struktur und damit stärksten Bandzügel des distalen Syndesmosenkomplexes.

Die Durchtrennung des Lig. tibiofibulare ant. führt zu einer Erweiterung der Incisura fibularis um 4–10 mm bei Außenrotation der Fibula, die Durchtrennung des PITFL und Lig. interosseum nur zu einer geringfügigen Erweiterung der Syndesmose, die von AITFL und LTFI zur Syndesmosenerweiterung um 10 mm. Laut Zwipp fielen von 100 Rupturen des ATFL 9,9 auf Bänder des USG und nur 0,8 auf das vordere Syndesmosenband.[8]

Verletzungsmechanismus

Typischerweise entstehen Syndesmosenverletzungen durch erzwungene Außenrotation des Talus bei gleichzeitiger Dorsalflexion sowie durch Inversion und gleichzeitige forcierte Außenrotation, insbesondere bei Kontaktsportarten, Eishockey, Skifahren etc., wo der Fuß in fixierter Stellung steht und dadurch die Gelenkgabel gesprengt wird.

Deltabandverletzungen/Innenknöchelfrakturen sind verdächtig auf Syndesmosenläsionen. Bei bis zu 50 % der Deltabandläsionen als Folge von Eversionsverletzungen liegen begleitend Syndesmosenverletzungen vor (Abb. 1).[11]

Klinik, klinische Diagnostik

Syndesmosenverletzungen werden häufig übersehen, bis zu 20 % werden bei erster Untersuchung in der Notaufnahme nicht erkannt.[12] Abgesehen von instabilen Sprunggelenkfrakturen, die mit Syndesmosenverletzungen einhergehen, ist bei der isolierten Syndesmosenläsion klinisch eine regionale Schwellung mit lokalisiertem Druckschmerz über der vorderen Syndesmose erkennbar, wird aber oft als Sprunggelenkdistorsion missinterpretiert.

Folgende spezifische Stresstests wie u. a. zuvor angeführt geben Hinweise auf Syndesmosenverletzungen: Belastungstest bei Außenrotation, Cotton-Test, Dorsalflexions-Kompressionstest, Squeeze-Test, Fibulatranslationstest. Der Außenrotationstest zeigt eine gute Übereinstimmung.

Therapeutische Vorgehensweise

Grundsätzlich gilt: Isolierte Syndesmosenverletzungen sind relativ selten. Ziel der Behandlung einer Syndesmosenverletzung, entweder als alleiniger Brandverletzung oder in Begleitung von Frakturen, ist immer der Erhalt der Stabilität der Sprunggelenkgabel ohne pathologisches Spiel. Sämtliche dafür verantwortliche Stabilisatoren sind dabei diagnostisch abzuklären und therapeutisch zu berücksichtigen. Eine Überbehandlung instabiler Verletzungen ist wahrscheinlich besser als eine Unter- oder Nichtbehandlung, da der natürliche Verlauf einer unbehandelten syndesmotischen Instabilität im Laufe der Zeit mit einer schlechteren Prognose einhergeht.[13]

Mehrere Klassifikationen entsprechend dem Verletzungsausmaß liegen vor. Im Wesentlichen werden 3 Stufen, z. B. nach dem „West Point Ankle Grading"-System dargestellt und konservativer oder operativer Behandlung zugeordnet:

- Grad I (Zerrung/Ruptur des AITFL ohne Instabilität): konservativ
- Grad II (Ruptur des AITFL und Teilruptur des LTFI mit geringer Instabilität): konservativ oder operativ
- Grad III (Komplettruptur aller Ligamente mit entsprechender Instabilität): operativ

Deltabandverletzungen/Innenknöchelfrakturen liegen zumindest partiell ab Grad II vor.[14]

Im ESSKA-AFAS-Konsensus 2016 wurde folgender Konsens bei akuten Läsionen nach Differenzierung in stabile und instabile Läsionen getroffen:[15]

- Stabile Läsionen sind gekennzeichnet durch AITFL-Läsion mit oder ohne Läsion des IOL (interossäres tibiofibulares Ligament) mit erhaltenem Ligamentum deltoideum.
- Instabile Läsionen sind in der Regel mit einer Läsion des Ligamentum deltoideum vergesellschaftet und werden in latente oder eindeutig instabile Läsionen unterteilt. Die latente Diastase kombiniert die AITFL-Ruptur mit oder ohne IOL und Deltabandriss. Bei der instabilen Diastase sind alle syndesmotischen Bänder und das Deltaband gerissen.

© M. Eppel

Abb. 1: Erstdiagnose: undislozierte Innenknöchelfraktur. Intraoperativ: instabile Maisonneuve-Verletzung (= Innenknöchelfraktur + proximale Fibulafraktur), rupturiertes eingeschlagenes AITFL, Naht AITFL nach Stellschraubeneinbringung, Innenknöchel-Verschraubung

Die Definition der Stabilität ist für den Behandlungsalgorithmus von entscheidender Bedeutung!

Die OP-Technik zur Rekonstruktion der vorderen Syndesmose bei Maisonneuve-Fraktur folgt diesem Algorithmus:

- Darstellung der vorderen Syndesmose (offen oder arthroskopisch)
- Reposition der Fibula in Inzisur mit temporärer Fixation durch Bohrdraht in Neutralstellung des Sprunggelenks
- Fixation der reponierten Fibula mit Stellschraube (30° in koronarer Ebene ansteigend, parallel zur Gelenkebene (ca. 2,5 cm proximal)
- Naht der vorderen Syndesmose (Direktnaht, Ankersysteme)
- Naht des Innenbandes/Osteosynthese des Innenknöchels

Die Kontrolle der Reposition und Stabilisierung wird unter exakter Einstellung des Sprunggelenks unter Bildwandler durchgeführt. Die Einbringung der Stellschraube erfolgt bei in Reposition temporär mit Bohrdraht fixierter Fibula, um Fehlzentrierung zu vermeiden.[16]

Das gleiche Prozedere gilt bei der Anwendung von flexiblen Fixationssystemen. Repositionszangen sollten nicht verwendet werden, um eine Fehlreposition zu vermeiden. Mehrere Studien und Berichte haben eindeutig gezeigt, dass es möglich und sogar sehr wahrscheinlich ist, dass bei der Verwendung von Repositionsklemmen oder -zangen die Syndesmose überkomprimiert wird.[17]

Die Diskussion der Lage der „klassischen" Stellschraube als 3,5-mm- (oder 4,5-mm-) Kortikalisschraube, vielen älteren Studien zufolge trikortikal als Goldstandard oder durch 4 Kortices eingebracht, ist nach wie vor in Diskussion und wird unter anderem von der Instabilität proximaler Fibulafrakturen abhängig gemacht. Die Höhe der Schraubenlage wird von 2 cm bis 5 cm oberhalb der Gelenklinie beschrieben. Die Autoren einer Metaanalyse kamen zum Schluss, dass bei supra- oder transsyndesmotischer Platzierung der Syndesmosenschraube kein Unterschied im Ergebnis vorliegt, vorausgesetzt, es kann das stabilste Konstrukt erzielt werden.[18]

Die klinischen Ergebnisse, vergleichend Suture-Button versus Stellschraube nach 2 und 5 Jahren, scheinen bei Patienten mit Suture-Button weniger Arthrosezeichen und weniger Komplikationen und Reoperationen zu zeigen.[19]

In der Metaanalyse zum biomechanischen Vergleich Stellschraube versus flexible Systeme zeigt die Schraubenfixierung eine höhere Festigkeit unter ähnlicher Belastung und Bewegung bis hin zum Versagen im Vergleich zu flexiblen Systemen. Die flexiblen Stabilisierungssysteme bieten als Vorteil ein gewisses Maß an Mikrobewegung und imitieren so die physiologische Mobilität, die für die Heilung der Bänder unterstützend sein kann. Weiters bieten sie auch ein wenig mehr Spielraum für Fehlpositionierungen des Implantats gegenüber Syndesmoseschrauben.[20]

© M. Eppel

Abb. 2: Unzureichende Versorgung durch nicht adressierte Deltabandläsion

© M. Eppel

Abb. 3: Chronische Syndesmoseninstabilität

Gardner et al. beschrieben 2006, dass die Syndesmosenstabilität durch die Fixierung des posterioren Keils effektiver erreicht werden kann als durch eine Syndesmosenschraube, und wurden von mehreren Autoren bestätigt.[21]

Als Qualitätskontrolle ist intraoperativ im Idealfall der 3D-Scan zu empfehlen sowie postoperativ neben den Standardröntgenaufnahmen die CT-Kontrolle zur Beurteilung der Syndesmosenweite, der Positionierung der Fibula sowie der Stellschraube im Seitenvergleich.

Chronische Syndesmosen-Insuffizienz

Bei Sprunggelenkverletzungen ist Syndesmosenbeteiligung der bedeutendste Faktor für chronische Sprunggelenkbeschwerden 6 Monate nach Trauma (Abb. 3).[22]

Sehr selten bedarf es der Rekonstruktion der Syndesmose mit einem Sehnentransplantat. In der Regel kann eine Rekonstruktion durch vorhandenes Gewebematerial erfolgen, unter Stabilisierung mit einem dynamischen Fadensystem oder Stellschrauben. Die modifizierte Syndesmosenplastik nach Castaign, beschrieben von Grass et al.,[23] stabilisiert entsprechend dem Verlauf der distalen Syndesmosenbänder, ist aber in der Technik anspruchsvoll. Zahlreiche Ankersysteme erleichtern hier die Stabilisierung der Sehnentransplantate zur Syndesmosenrekonstruktion. Unter Anwendung unterschiedlicher OP-Techniken, wie:

- tibio-fibuläre Fusion
- arthroskopisches Débridement
- Débridement vs. Débridement + Stellschraube und Naht des AITFL
- Rekonstruktion mit Periostlappen
- Rekonstruktion mit Sehnentransplantat (Gracilis, Peroneus brevis etc.),

wurde an 17 Studien die Auswertung durchgeführt und über gute funktionelle Ergebnisse und niedrige Komplikationsraten berichtet.[24] Die Korrektur einer fehlgestellten Fibula ist zwingend.

Als geeignetste Behandlung bei persistierender chronischer Syndesmoseninstabilität wurde die Anlage einer Synostose zur Stabilisierung des distalen Tibiofibulargelenks von der Gruppe um Bekerom et al. empfohlen; eine Arthroseentwicklung konnte daraus nicht nachgewiesen werden (Abb. 4).[25]

Postoperative Nachbehandlungskonzepte

Needleman et al. schlugen vor, das Bein bis zur Entfernung der Schraube (4,5 mm) 6–12 Wochen nicht zu belasten. Dies beruht auf dem Konzept, dass eine starre syndesmotische Fixierung die normale Fibulabewegung und die Verbreiterung des Gelenkspalts während der Knöchelbewegung verhindert.[26]

Riegels-Nielsen et al. wiesen darauf hin, dass eine vorzeitige Gewichtsbelastung dazu führen kann, dass sich die Syndesmoseschraube lockert oder bricht und dass die Verwendung von 3,5-mm-Schrauben und Schrauben, die 2 Tibiakortices durchdringen, ein höheres Bruchrisiko birgt.[27]

Moore und Hamid stellten jedoch fest, dass das Belassen der Syndesmoseschraube, selbst bei Schraubenbruch, das klinische Ergebnis nicht beeinflusst.[28,29] Daher konnte die Belastung nach 6–10 Wochen ohne routinemäßige Schraubenentfernung zugelassen werden.

Aus der Erfahrung des Autors ergibt sich folgendes Bild: Tendenziell werden Syndesmosenschrauben nach 6–8 Wochen entfernt, teils belastet der Patient auch schon vor der Entfernung, sowohl im Gips als auch im Walker, ohne dass es in dieser Zeit zum Schraubenbruch kommt. Die Schraubenentfernung erfolgt ambulant. Selten treten im Zuge der Entfernung Wundheilungsprobleme auf. Suture-Button-Systeme verursachen teils Beschwerden durch die innenseitig liegenden Buttons oder Knoten der Fäden, wenn auf knotenlose Systeme verzichtet wurde. Dies führt entsprechend gar nicht so selten zum Wunsch der Entfernung oft Monate nach der Stabilisierung.

Zusammenfassung

Als Ziel von instabilen Syndesmosenverletzungen gilt die Wiederherstellung der anatomischen Rekonstruktion des distalen Syndesmosenkomplexes unter Beachtung folgender Punkte:

- Reposition unter direkter Visualisierung des vorderen Syndesmosenbandes – das AITFL ist ein wichtiger Stabilisator betreffend Rotationsstabilität.
- Abrissfragmente incl. Malleolus posterior (primäre Versorgung des hinteren Keils) sind anatomisch zu fixieren.
- Die Verwendung von Repositionsklemmen oder -zangen sollte, wann immer möglich, vermieden werden.
- Der posterolaterale Malleolus sollte direkt von posterior fixiert werden, wann immer dies möglich ist.
- Tendenziell sind flexible dynamische Stabilisierungstechniken zu bevorzugen, unter Beachtung auch der Nachteile gegenüber Syndesmoseschrauben. ■

© M. Eppel

Abb. 4: Synostose: führt zu Bewegungseinschränkung ohne Nachweis einer Arthroseentwicklung

Autor:
Dr. **Manfred Eppel**
Universitätsklinik für Orthopädie und Traumatologie
Paracelsus Medizinische Privatuniversität Salzburg
E-Mail: m.eppel@salk.at

■04

Literatur:

1 O'Loughlin PF et al.: Ankle instability in sports. Phys Sportsmed 2009; 37(2): 93-103 **2** Gerber JP et al.: Persistent disability associated with ankle sprains: a prospective examination of an athletic population. Foot Ankle Int 1998; 19: 653-60 **3** Mulcahey MK et al.: The epidemiology of ankle injuries identified at the National Football League Combine, 2009–2015. Orthop J Sports Med 2018; 6(7): 2325967118786227 **4** Bromfield W: Chirurgical observations and cases. Vol 2. Cadell, London 1773; S. 87 **5** Edwards GS, DeLee JC: Ankle diastasis without fracture. Foot Ankle 1984; 4: 305-12 **6** Guyton GP et al.: Arthroscopic correlates of subtile syndesmotic injury. Foot Ankle Int 2017; 38: 502-6 **7** Willenegger H: Treatment of luxation fractures of the tibiotarsal joint according to biomechanical viewpoints. Helv Chir Acta 1961; 28: 225-39 **8** Zwipp H: Chirurgie des Fußes. Springer Verlag 1994 **9** Ogilvie-Harris DJ et al.: Disruption of the ankle syndesmosis: biomechanical study of the ligamentous restraints. Arthroscopy 1994; 10: 558-60 **10** Lilyquist M et al.: Cadaveric analysis of the distal tibiofibular syndesmosis. Foot Ankle Int 2016; 37(8): 882-90 **11** Tourné Y et al.: Diagnosis and treatment of tibiofibular syndesmosis lesions. Orthop Traumatol Surg Res 2019; 105: 275-86 **12** Massri-Pugin J et al.: Role of the deltoid ligament in syndesmotic instability. Foot Ankle Int 2018; 39(5): 598-603 **13** Vopat ML et al.: Current trends in the diagnosis and management of syndesmotic injury. Curr Rev Musculoskelet Med 2017; 10: 94-103 **14** Kelikian HKS: Disorders of the ankle. W.B. Saunders Company, Philadelphia 1985 **15** van Dijk CN et al.: Classification and diagnosis of acute isolated syndesmotic injuries: ESSKA-AFAS consensus and guidelines. Knee Surg Sports Traumatol Arthrosc 2016; 24: 1200-16 **16** Kirschner P, Brünner M: Die Operation der Maisonneuve-Fraktur. Oper Orthop Traumatol 1999; 11: 11-18 **17** Regauer M et al.: Evidence-based surgical treatment algorithm for unstable syndesmotic injuries. J Clin Med 2022; 11: 331 **18** Schepers T et al.: Technical aspects of the syndesmotic screw and their effect on functional outcome following acute distal tibiofibular syndesmosis injury. Injury 2014; 45(4): 775-9 **19** van den Bekerom MP et al.: Syndesmotic stabilization in pronation external rotation ankle fractures. Clin Orthop Relat Res 2010; 468(4): 991-5 **20** Lee JS et al.: Biomechanical comparison of suture-button, bioabsorbable screw, and metal screw for ankle syndesmotic repair: a metaanalysis. Foot Ankle Surg 2019; 2020: 6-11 **21** Gardner MJ et al.: Fixation of posterior malleolar fractures provides greater syndesmotic stability. Clin Orthop Relat Res 2006; 447: 165-71 **22** Gerber JP et al.: Persistent disability associated with ankle sprains: a prospective examination of an athletic population. Foot Ankle Int 1998; 19: 653-60 **23** Grass R et al.: Peroneus longus ligamentoplasty for chronic instability of the distal tibiofibular syndesmosis. Foot Ankle Int 2003; 24(5): 392-7 **24** Krähenbühl N et al.: Surgical outcome in chronic syndesmotic injury: a systematic literature review. Foot Ankle Surg 2019; 25(5): 691-7 **25** van den Bekerom MPJ et al.: Delayed operative treatment of syndesmotic instability. Current concepts review. Injury 2009; 40(11): 1137-42 **26** Needleman RL et al.: Effect of the syndesmotic screw on ankle motion. Foot Ankle 1989; 10(1): 17-24 **27** Riegels-Nielsen P et al.: The stability of the tibio-fibular syndesmosis following rigid internal fixation for type C malleolar fractures: an experimental and clinical study. Injury 1983; 14(4): 357-60 **28** Moore JA et al.: Syndesmosis fixation: a comparison of three and four cortices of screw fixation without hardware removal. Foot Ankle Int 2006; 27(8): 567-72 **29** Hamid N et al.: Outcome after fixation of ankle fractures with an injury to the syndesmosis: the effect of the syndesmosis screw. J Bone Joint Surg Br 2009; 91(8): 1069-73

A. Schwertner, Linz

©Mathias Lauringer

Es ist nicht alles Hallux: der Vorfußschmerz und seine Differenzialdiagnose

Nicht nur die mehr als 150 beschriebenen Operationstechniken der Halluxchirurgie, sondern auch die doch gar nicht so unwesentliche Komplikationsrate und teilweise Unzufriedenheit bei Patienten nach dieser Operation bestätigen den hohen Stellenwert der Schmerzen am Vorfuß, einerseits in medizinischer, andererseits auch in wirtschaftlicher Hinsicht. Daher ist es erforderlich, andere mögliche Erkrankungen, die zu Schmerzen im Vorfuß führen können, auch in Betracht zu ziehen, um durch eine adäquate Diagnose und entsprechende Behandlung die Komplikationsrate zu reduzieren, aber vor allem die Zufriedenheit der operierten Patienten zu erhöhen.

In vielen Fällen führt ein berichteter Schmerz am Vorfuß zur Durchführung einer Hallux-Operation, obwohl die Hallux-valgus-Fehlstellung, die Arthrose am Großzehengrundgelenk oder der Intermetatarsalwinkel nur ganz minimal ausgeprägt sind. In den meist vorgelegten Röntgenbildern bei der Begutachtung zeigt sich eine zumindest minimale bis mäßige Hallux-valgus-Fehlstellung, die für viele, ohne exakte Anamneseerhebung und ausführliche klinische Untersuchung, die Indikation zur Hallux-Operation ergeben. Die in der Literatur angeführten Komplikationsraten der distalen, diaphysären und proximalen Osteotomien gehen deutlich in den zweistelligen Bereich und bestätigen somit auch diese Vermutung.

Metatarsalgie

Als Differenzialdiagnose ist die sogenannte Metatarsalgie zu diskutieren. Hierbei handelt es sich um eine mechanische Pathogenese, die zur Überbelastung der Metatarsalia führen kann. Die Ursache dafür liegt oft in der bestehenden Instabilität am TMT-I-Gelenk, die auch die entsprechende Hallux-valgus-Fehlstellung bedingt. Dadurch werden die Druckmomente meist auf den 2. Strahl verlagert, der von Grund auf, gemeinsam mit dem 3. Strahl, die stabile Säule des Fußes bildet (am TMT-II- und -III-Gelenk besteht das geringste Bewegungsausmaß in der Lisfranc'schen Gelenkreihe, zwischen 1,8° und 4,2°). Klinisch zeigt sich dies durch die vermehrte Beschwielung unter dem 2. und teilweise 3. Mittelfußköpfchen. Wir sprechen hier auch von der sogenannten Transfermetatarsalgie.

Als weitere Ursache für die vermehrte Druckbelastung am Vorfuß kann die Verkürzung der Wadenmuskulatur im Sinne einer „Achillessehnenverkürzung" bestehen. Dabei kommt es beim Abrollmechanismus aufgrund der geminderten Dorsalextension zu einer frühzeitigen Belastung am Vorfuß und somit zu erhöhten Druckkomponenten.

© A. Schwertner

Abb. 1

Es müssen auch die Steilstellung der Metatarsalia beim Hohlfuß sowie eine Rückbildung des Fettkörpers am Zehenballen im fortgeschrittenen Alter oder ossäre Destruktionen bei vorliegenden rheumatoiden oder vaskulären Erkrankungen als mögliche Ursachen angeführt werden.

Bei der Anamneseerhebung und klinischen Untersuchung wird vor allem über Belastungsschmerzen am Vorfuß berichtet. Klinisch besteht meist eine ausgeprägte Hypermobilität in TMT I mit plantarer Beschwielung unter dem Kopf des 2. und 3. Mittelfußknochens.

Ermüdungsbruch

Von traumatologischer Seite muss an den Ermüdungsbruch bei dauerhafter Überbelastung des Knochens gedacht werden. Dies tritt hauptsächlich bei sportlich aktiven Patienten auf oder bei Menschen im mittleren Lebensalter, die ihre früher gewohnte sportliche Aktivität wieder aufnehmen. Zusätzlich kann es im Rahmen der natürlichen Knochendichteminderungen im Alter oder durch die Einnahme von Medikamenten im Rahmen von tumorösen Erkrankungen zum Ermüdungsbruch kommen.

© A. Schwertner

Abb. 2

© A. Schwertner

Abb. 3

Plantarer Kapselriss

Auch darf als Ursache für Beschwerden am Vorfuß der plantare Kapselriss an den Grundgelenken der Zehen bei vermehrter Belastung nicht vergessen werden.

Anamnestisch und klinisch zeigt sich hier ein abruptes Auftreten von Beschwerden im Bereich des Fußballens, einhergehend mit einer diffusen Weichteilschwellung.

Aseptische Knochennekrose

Auch die aseptische Knochennekrose, am häufigsten bestehend am Kopf des 2. Mittelfußknochens, selten auch am 3. Mittelfußknochen, im Sinne eines Morbus Köhler-Freiberg, muss man bedenken.

Die Durchblutungsstörung am Kopf des Mittelfußknochens tritt hauptsächlich im jugendlichen Alter auf, wobei – bei nicht durchgeführter Therapie – eine Verformung des Köpfchens und daraus resultierend sekundäre Arthrosen entstehen können.

Klinisch bietet sich hier meist nur ein relativ geringes Beschwerdebild, wobei Deformitäten oft von dorsal getastet werden können.

Als weitere Differenzialdiagnosen sind noch Erkrankungen des Nervensystems, wie das Morton-Neurom und vor allem das vordere und hintere Tarsaltunnelsyndrom zu bedenken.

Morton-Neuralgie

Bei der Morton-Neuralgie wird die Neuritis, die durch eine Fehlbelastung zu einer mechanischen Reizung des intermetatarsalen Nervs führt und noch keine wesentliche Verdickung des Nervs zeigt, vom Neurom unterschieden, wobei es hier durch die kontinuierlich und lang andauernde Einengung des Nervs zwischen den beiden Metatarsalköpfchen und dem Ligamentum intermetatarsale zu einer deutlichen Auftreibung des Nervs kommt.

Hier wird bei der Anamneseerhebung von Beschwerden in engem Schuhwerk berichtet, als Schmerzcharakter wird oft ein elektrisierender Schmerz (Nervenschmerz), der meist in die 3. und 4. Zehe ausstrahlt, angegeben. Die klinische Begutachtung zeigt häufig einen Druckschmerz bei querer Kompression zwischen dem 3. und 4. Kopf des Mittelfußknochens, im Sinne eines positiven Mulder-Zeichens.

Tarsaltunnelsyndrom

Das Tarsaltunnelsyndrom ist ein Nervenengpasssyndrom, das einerseits den Nervus peroneus profundus (vorderes Tarsaltunnelsyndrom) und andererseits den Nervus tibialis (hinteres Tarsaltunnelsyndrom) betreffen kann.

Anamnestisch wird hier meist von zunehmenden Beschwerden im Bereich des Fußballens nach längerer Belastung sowie von ausgeprägten Ruhebeschwerden in diesem Bereich berichtet. Klinisch bietet sich ein positives Hoffmann-Tinel-Zeichen hinter dem Innenknöchel und am Sprunggelenk streckseitig. Im fortgeschrittenen Stadium kommt es auch zu einer Atrophie des plantaren Fettkörpers am Fußballen.

Die exakte Diagnosestellung wird oft durch die mangelhaft durchgeführte neurologische Begutachtung erschwert. Es muss ein exakter elektroneurografischer Befund mit Ableitungen des Nervus peroneus, des Nervus tibialis, des Nervus peroneus profundus, des Nervus plantaris medialis und des Nervus suralis durchgeführt werden. Zusätzlich soll eine elektromyografische Befundung des Musculus tibialis anterior, des Musculus extensor digitorum brevis, des Musculus gastrocnemius caput

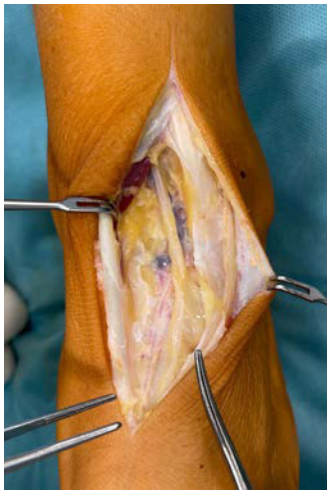
© A. Schwertner

Abb. 4

© A. Schwertner

Abb. 5

© A. Schwertner

Abb. 6

© A. Schwertner

Abb. 7

laterale und des Musculus abductor hallucis erfolgen, um die klinische Verdachtsdiagnose zu bestätigen.

Da sich die Beschwerden des Tarsaltunnelsyndroms in der täglichen Praxis häufen, soll anhand eines Fallberichtes die Wichtigkeit der exakten Anamneseerhebung und der genauen klinischen Untersuchung dargestellt werden.

Fallbericht

Eine 47-jährige Patientin kommt wegen Beschwerden im Bereich des Vorfußes zur Begutachtung. In der Anamnese wird über Beschwerden bei Belastung berichtet, wobei hier die Beschwerdesymptomatik hauptsächlich medialseits am Kopf des Metatarsale I angeführt wird, zusätzlich würden jedoch auch Schmerzen plantarseits im Bereich des gesamten Fußballens auftreten. Diese werden jedoch nicht bei Belastung, sondern vor allem in Ruhe wahrgenommen.

Die klinische Untersuchung ergibt eine diskrete Hallux-valgus-Fehlstellung bei Belastung mit mäßigen Druckschmerzen medialseits am Kopf des Metatarsale I, freiem Bewegungsausmaß am Großzehengrundgelenk und ausgeprägter Hypermobilität im TMT I. Weiters zeigen sich eine plantare Beschwielung unter dem Kopf des 2. Mittelfußknochens und ein hoch positives Hoffmann-Tinel-Zeichen hinter dem Innenknöchel.

Das Röntgen (Abb. 1) zeigt eine leichte Hallux-valgus-Fehlstellung mit Lateralisation des Sesambeinkomplexes sowie leicht erhöhtem Intermetatarsalwinkel; das Weichteil zeigt eine leichte Schwellneigung am Kopf des Metatarsale I.

Die ergänzende neurologische Begutachtung ergibt in der Nervenleitgeschwindigkeit eine axonal demyelinisierende Neuropathie des Nervus peroneus profundus als Ausdruck eines vorderen Tarsaltunnelsyndroms sowie eine axonal demyelinisierende Neuropathie des Nervus plantaris medialis sensorisch als Ausdruck eines hinteren Tarsaltunnelsyndroms. Die elektromyografische Begutachtung zeigt eine hochgradig peripher-neurogene Schädigung im Musculus extensor digitorum brevis als Ausdruck eines hochgradigen vorderen Tarsaltunnelsyndroms und eine hochgradig peripher-neurogene Schädigung im Musculus abductor hallucis als Ausdruck eines hochgradigen hinteren Tarsaltunnelsyndroms.

Mit der Patientin wird die Dekompression des vorderen und hinteren Tarsaltunnels besprochen, bzgl. minimaler Hallux-valgus-Fehlstellung wird vorerst keinerlei operative Therapie vereinbart.

Der intraoperative Befund bietet eine doch deutliche Abflachung des Nervus tibialis in dem Bereich, wo die Arteria tibialis posterior Richtung plantar den Nerv kreuzt (Abb. 2). Aus diesem Grund wird hier auch immer ein Mucosapatch zwischen Arterie und Nerv eingebracht (Abb. 3). Im Bereich des Nervus peroneus profundus (Abb. 4) zeigt ein relativ instabiles TN-Gelenk eine doch deutliche knöcherne Auftreibung (Abb. 5), die bei Plantarflexion auch die Ursache für die Nervenkompression sein muss. Aus diesem Grund wird der überstehende Knochen abgemeißelt (Abb. 6 und 7).

Postoperativ zeigt sich nun eine vollkommene Beschwerdefreiheit. Durch die Einleitung von physikalischen Maßnahmen und Stabilisierung der medialen Säule bereitet auch die minimale Hallux-valgus-Fehlstellung keine Beschwerden mehr.

Fazit

Zusammenfassend kann gesagt werden, dass Schmerzen am Vorfuß nicht immer auf Halluxprobleme zurückzuführen sind, sondern verschiedene Differenzialdiagnosen bedacht werden müssen, diese jedoch einer gründlichen Anamneseerhebung und einer entsprechenden klinischen Begutachtung bedürfen, um die exakte Diagnose und somit auch die korrekte Indikation zur Operation stellen zu können, damit eine erfolgreiche Genesung erreicht werden kann. ■

Autor:
Dr. **Alexander Schwertner**
Klinik Diakonissen, Linz
MOVE Praxisgemeinschaft, Puchenau
E-Mail: ordination@drschwertner.at

■04

Literatur:

beim Verfasser

ImplanTec

Die bewährte ANANOVA Hüfte

Qualität, die bewegt.

QR-Code scannen und ImplanTec entdecken!

Implantatlösungen rund ums Hüftgelenk **made in Austria**

Jahrzehntelange Erfahrung, Innovationsgeist und strenge Qualitätssicherung

Spezielles Instrumentarium welches ständig **mit Ärzten für Ärzte** weiterentwickelt wird

ImplanTec Akademie
Operationskurse, Vorträge, Workshops und Hospitationen

MADE IN Austria

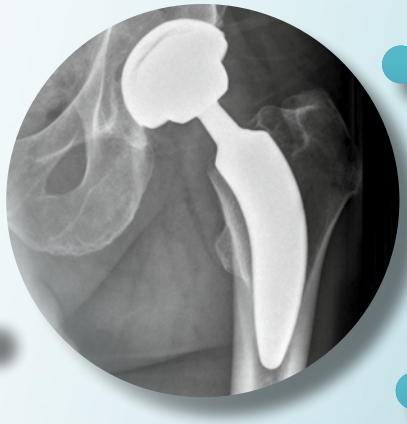

A. Bölderl, Innsbruck

©S. Holaubek

Behandlungskonzept der Lisfranc-Gelenksverletzungen

Die Luxation beziehungsweise die Luxationsfraktur des Lisfranc-Gelenks ist eine seltene und daher auch häufig unerkannte Verletzung. Allein die Diagnostik stellt sich oftmals als schwierig dar, was nicht selten zu einem anfänglichen Übersehen der Verletzung und durch das späte Erkennen und die hieraus resultierende verspätete Behandlung zu einer erheblichen Langzeitmorbidität führt.

KEYPOINTS

- *Die Verletzung des Lisfranc-Gelenkes ist eine seltene und daher auch häufig unerkannte Verletzung.*
- *Eine umfangreiche klinische und bildgebende Abklärung (CT) der Verletzung ist zu postulieren, um das exakte, oftmals verdeckte Verletzungsausmaß zu erkennen.*
- *Die Verwendung von winkelstabilen Plattensystemen in der temporären Fixation im Sinne eines Fixateur interne ist zur zusätzlichen Schonung der bereits geschädigten Gelenksflächen gegenüber der gelenksüberbrückenden Schraubenfixation zu empfehlen.*

Ätiologie und Klassifikation

Luxationen und Luxationsfrakturen im Lisfranc-Gelenk entstehen meistens durch eine indirekte Gewalteinwirkung. Hierbei luxieren die Gelenke aufgrund des plantar stärker ausgebildeten Bandapparates am häufigsten nach dorsal.

Von Quénu und Küss sind 1909 drei Formen der Luxation beschrieben worden: Die homolaterale Luxation verschiebt die gesamte Gelenksreihe der fünf Metatarsalen nach lateral. In der isolierten Luxation weichen der erste und manchmal auch der zweite Zehenstrahl isoliert nach medial aus. In der divergierenden Luxation sind die übrigen vier Metatarsalen zusätzlich nach lateral verschoben.

Jeffreys hat 1963 nachgewiesen, dass bei fixiertem Vorfuß und forcierter Pronation am Rückfuß eine homolaterale Luxation erfolgt. In der forcierten Rückfußsupination entsteht die isolierte Luxation des ersten Zehenstrahles.

Wilson bestätigt 1972, dass die Stellung des Fußes während des Unfallereignisses Einfluss auf die Luxationsrichtung hat. Durch eine forcierte Vorfußpronation werden primär der erste Zehenstrahl und bei weiterer Gewalteinwirkung in gleicher Richtung auch die weiteren Zehenstrahlen nach dorsolateral luxiert. Unter Supination des Vorfußes erfolgt die Luxation in umgekehrter Reihenfolge. Auf Basis dieser Erkenntnisse führen Hardcastle und Myerson 1986 eine erweiterte Klassifikation der Luxationen und Luxationsfrakturen im Lisfranc-Gelenkes ein.

Durch direkte Gewalteinwirkung, etwa ein Überrolltrauma oder eine Quetschverletzung, entstehen meist unregelmäßige Frakturen und Luxationsformen. Hierbei liegen oft begleitend ligamentäre und knöcherne Verletzungen des angrenzenden Fußskeletts, etwa eine Luxation im

© Univ.-Kl. f. Orthopädie und Traumatologie, Innsbruck

Abb. 1: Bild einer möglichen Diastase zwischen der Basis des metatarsalen Gelenks II und des Os cuneiforme mediale, mögliche Ruptur des „Lisfranc-Ligaments“

Chopart-Gelenk, vor und sind entsprechend abzuklären. Auch das durch die direkte Gewalteinwirkung geschädigte Hautweichteilgewebe ist zu beurteilen und erfordert oftmals eine akute Versorgung der Verletzung, etwa bei einem drohenden Kompartment.

Diagnostik

Klinik

Neben der ausführlichen Anamnese des Unfallereignisses ist die klinische Untersuchung ein wesentlicher Bestandteil der Diagnosefindung. Die vom Patienten geschilderten Schmerzen und Funktionseinschränkungen, respektive das veränderte Gangbild und insbesondere auch die an der verletzten Extremität einseitige Fehlstellung der Fußform, lassen auf eine Verletzung im Lisfranc-Gelenk schließen. Die homolaterale Luxation zeigt klinisch das Bild eines Pes planovalgus, während die dorsale Luxation des Lisfranc-Gelenks sich in der Form eines Pes cavus präsentiert.

Begleitend finden sich oft Einblutungen an der Fußsohle wie auch eine auffallende Weichteilschwellung, bei welcher ein drohendes Kompartmentsyndrom abgeklärt werden muss.

Bildgebung

Die bildgebende Abklärung hat anfänglich durch nativradiologische Aufnahmen in seitlicher Projektion des gesamten Fußes, möglichst unter Belastung, sowie durch eine 45°-Schrägaufnahme des Mittelfußes und eine dorsoplantare Aufnahme mit 20°–30° nach kaudal gekippter Röhre zu erfolgen (Abb. 1).

Häufig findet sich in der nativradiologischen Bildgebung kein absolut sicherer Hinweis auf eine Fraktur oder Luxation, da sich die knöchernen Strukturen in der Projektion überlagern. Hier sind entweder gehaltene Röntgenaufnahmen unter Bildwandler oder eine computertomografische Abklärung durchzuführen (Abb. 2).

Therapie

Bei isolierten Bandverletzungen oder Subluxationen im Lisfranc-Gelenk, die geschlossen anatomisch reponiert und in einer äußeren Fixation gehalten werden können, ist eine konservative Therapie gerechtfertigt. Ebenso sind undislozierte Frakturen durch eine Ruhigstellung im Unterschenkelgips oder durch entsprechende Orthese für 6 Wochen unter Teilbelastung mit 15 kg zu behandeln. Bei leichteren Verletzungen kann auch eine funktionelle Behandlung im Gipsschuh oder mit entsprechender Orthese vorgenommen werden.

Ein operatives Vorgehen erfordern die nicht gedeckt zu reponierenden und vor allem nicht retinierbaren Frakturen oder Luxationen der Lisfranc'schen Gelenkslinie.

In der Versorgung von rezenten Luxationen und Luxationsfrakturen haben sich die gedeckte Reposition und die perkutane Stiftfixation als primäre Akutbehandlung bewährt, sofern eine definitive Versorgung nicht sofort durchgeführt werden kann. Oftmals ist zusätzlich zum Schutz der Weichteile die Anlage eines Fixateur externe notwendig, um einerseits die reponierten Gelenke bis zur definitiven Versorgung zusätzlich zu sichern und andererseits den Weichteilen durch die Ruhigstellung eine raschere Abschwellung zu ermöglichen.

Die alleinige Stiftfixation in der definitiven Versorgung hat sich, auch bei Verwendung von Gewindestiften, in der Ausbehandlung nicht bewährt, da es zu Auslockerungen der Implantate und somit zu einem Repositionsverlust der Gelenke kommt, was relativ rasch zu einer weiteren Gelenksschädigung im Sinne einer posttraumatischen Arthrose führt und somit das Operationsergebnis gefährdet.

Nach Abschwellung der Weichteile ist die definitive Versorgung der luxierten Gelenke und Frakturen in einem Zeitraum von zwei Wochen noch problemlos möglich.

Neben den üblichen Osteosyntheseverfahren der Frakturversorgung hat sich in der letzten Zeit zur Retention der reponierten Gelenke die temporäre Transfixation der Gelenke durch winkelstabile Plattensysteme durchgesetzt. Hierbei kann nach dem Prinzip des Fixateur interne das Gelenk in der Reposition gehalten werden, wobei häufig benachbart liegende Frakturen, etwa Schaftfrakturen der Zehenstrahlen, gleichzeitig durch das selbe Implantat fixiert werden können.

Durch die überbrückende Fixation entsteht kein weiterer Schaden an den Gelenksflächen, wie es etwa bei einer temporären Verschraubung des Gelenkes unumgänglich ist. Letztendlich ist auch das

© Univ.-Kl. f. Orthopädie und Traumatologie, Innsbruck

Abb. 2: CT-verifizierte knöcherne Absprengungen und Subluxation zwischen dem Os cuneiforme mediale und dem metatarsalen Gelenk II des in Abbildung 1 im Nativröntgen dargestellten Fußes

© Univ.-Kl. f. Orthopädie und Traumatologie, Innsbruck

Abb. 3

© Univ.-Kl. f. Orthopädie und Traumatologie, Innsbruck

Abb. 4

© Univ.-Kl. f. Orthopädie und Traumatologie, Innsbruck

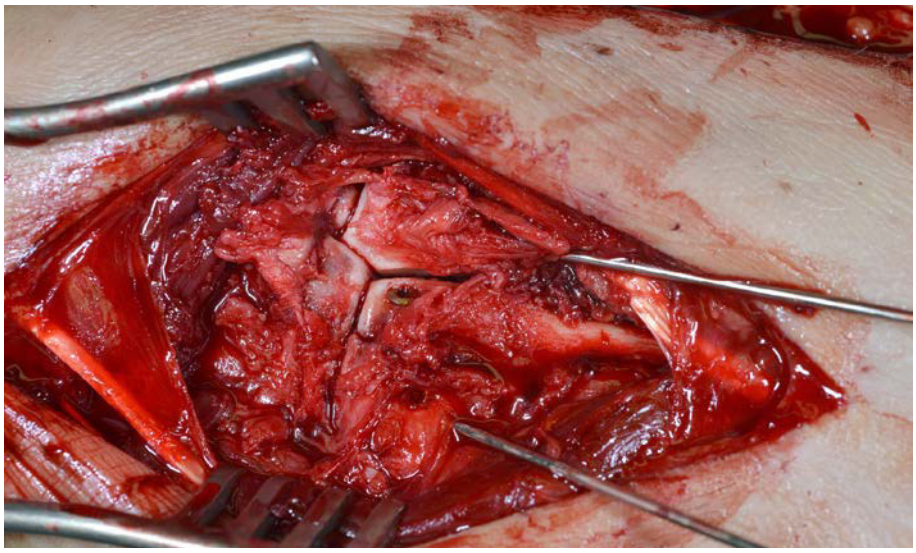

Abb. 5

© Univ.-Kl. f. Orthopädie und Traumatologie, Innsbruck

Abb. 6

operative Einbringen der winkelstabilen Implantate wesentlich einfacher als die temporäre Verschraubung, welche eine exakte Positionierung der Schraube in der Gelenksachse erfordert, die hierbei durch die Gelenksflächen eingebracht werden muss.

Die operative Versorgung der Lisfranc-Luxationsfraktur erfolgt über einen oder zwei dorsal verlaufende Zugänge auf Höhe des tarsometatarsalen Überganges. Durch diesen Zugang kann auch gleichzeitig ein Kompartmentsyndrom entlastet werden (Abb. 3). Frakturen an den einzelnen Gelenksflächen werden anschließend reponiert und mit Schraubenosteosynthesen versorgt.

Die Reposition der Lisfranc-Luxation beginnt am zweiten Tarsometatarsalgelenk, welches in seiner anatomischen Form zwischen Os cuneiforme mediale und intermedium als auch an der Basis des Os metatarsale III geführt wird. Hierbei ist auch der Abstand zwischen Os cuneiforme mediale und dem Os metatarsale II wiederherzustellen, wobei eine Repositionszange in Zugrichtung des „Lisfranc-Ligaments" aufgesetzt wird (Abb. 4). Anschließend werden nun der erste und der dritte Strahl reponiert und mit Kirschnerdrähten fixiert (Abb. 5).

Nun erfolgt die radiologische Überprüfung der Repositionsergebnisse unter Bildwandlerkontrolle, wobei sich unserer Erfahrung nach ein 3D-CT-Bildwandler bewährt hat. Meistens haben sich durch die Repositionsmanöver des I.–III. Tarsometatarsalgelenkes das IV. und V. Tarsometatarsalgelenk spontan mitreponiert; nur bei weiter bestehender Luxation ist eine offene Reposition durch einen zweiten Zugang notwendig. Auch hier werden die Gelenke mit Kirschnerdrähten in der Reposition gehalten. Anschließend erfolgt die temporäre Transfixation der Gelenke.

© Univ.-Kl. f. Orthopädie und Traumatologie, Innsbruck

Abb. 7

© Univ.-Kl. f. Orthopädie und Traumatologie, Innsbruck

Abb. 8

Die definitive Versorgung wird nun mit einer von medial durch das Os cuneiforme mediale schräg in die Basis des Os metatarsale II aufsteigenden Stellschraube zur Fixation des cuneimetatarsalen Gelenkes zwischen dem Os cuneiforme mediale und der Basis des Os metatarsale II begonnen (Abb. 6). Die Tarsometatarsalgelenke I–III werden anschließend mit winkelstabilen Plattensystemen im Sinne eines Fixateur interne überbrückt. Die Kirschnerdrähte werden entfernt, nur an den Tarsometatarsalgelenken IV und V können bei ausreichend stabil erscheinender Fixation der Tarsometatarsalgelenke I–III die Kirschnerdrähte belassen werden, da sich durch die Stabilisierung der Gelenke I–III üblicherweise eine ausreichende Stabilität im Lisfranc-Gelenk der Strahlen IV–V ergeben hat. Erscheint dies nicht ausreichend, etwa durch begleitende Frakturen, sind auch die Strahlen IV und V mit einer winkelstabilen Plattenosteosynthese zu versorgen (Abb. 7).

Anschließend erfolgt der Wundverschluss. Eine zusätzliche Fixation durch einen Fixateur externe ist nicht mehr notwendig (Abb. 8).

Nachbehandlung

Die Nachbehandlung erfolgt frühfunktionell mit 15–20 kg Teilbelastung für 6–12 Wochen im Unterschenkelgips oder in entsprechender Orthese beziehungsweise im Gipsschuh. Das transfixierende Osteosynthesematerial wird nach 8–12 Wochen entfernt und dem Patienten anschließend die Vollbelastung nach Wundheilung erlaubt.

Fazit

In unserem eigenen Patientenkollektiv hat sich in der klinischen Nachsorge bestätigt, dass Subluxationen und stabile Bandavulsionen des Lisfranc-Gelenks unter konservativer Behandlung in der Regel folgenlos ausheilen. Hingegen führen offensichtliche Gelenksstufen oder frakturbedingte Verkürzungen ohne rekonstruktiven Eingriff zur posttraumatischen Arthrose, oftmals begleitet durch eine Valgus- oder Varusfehlstellung des Rückfußes und/oder Abduktions-/Adduktionsfehlstellung des Vorfußes. Dies führt zu wesentlichen Funktionseinschränkungen des Fußes, was häufig sekundäre Korrektureingriffe erfordert.

Als Schlussfolgerung hieraus ist die Verletzung des Lisfranc-Gelenkes einer ausführlichen Diagnostik in der klinischen Untersuchung und auch der bildgebenden Abklärung zu unterziehen, um das exakte und oftmals verdeckte Verletzungsausmaß zu erkennen und erfolgreich zu behandeln.

Wir schließen uns den in der Literatur angegebenen Behandlungsalgorithmen seit mehreren Jahren an und können diese aufgrund der klinischen Ergebnisse bestätigen. Mit der Anwendung von winkelstabilen Plattensystemen im Sinne eines Fixateur interne zur transartikulären temporären Fixation ist es möglich, gegenüber der transartikulären Verschraubung die bereits unfallkausal geschädigten Gelenksflächen zu schonen. ■

Autor:
Ass. Prof. Dr. **Andreas Bölderl**
Universitätsklinik für Orthopädie und Traumatologie, Innsbruck
E-Mail: andreas.boelderl@i-med.ac.at

■04

Literatur:

• Frank D, Rammelt S: Arthrodese des Lisfranc-Gelenks. In: Rammelt S: Fuß- und Sprunggelenkchirurgie. Das Kursbuch. Schattauer Verlag 2015, S. 174-8 • Hansen ST: Arthrodesen der Fußwurzel. In: Wülker N et al.: Operationsatlas Fuß und Sprunggelenk. Thieme 2007; S. 136-40 • Jeffreys TE: Lisfranc's fracture dislocation: a clinical and experimental study of tarso-metatarsal dislocations and fracture-dislocations. J Bone Joint Surg Br 1963; 45: 546-51 • Quénu E, Küss G: Études sur le luxations du métatarse (luxations métatarso-tarsiennes) du diastasis entre le 1 er et le 2 e métatarsien. Rev Chir 1909; 39: 281-336, 720-91, 1093-134 • Sangeorzan J: Cuneiform-metatarsal-arthrodesis. In: Johnsen KA: The foot and ankle. Lippincott 1997; S. 231-46 • Wilson DW: Injuries of the tarsometatarsal joints. J Bone Joint Surg Br 1972; 54: 677-86 • Zwipp H: Lisfranc-Luxationen/Luxationsfrakturen. In: Zwipp H: Chirurgie des Fußes. Springer Verlag 1994; Kap. 3.7, S. 147- 61

derStaud & DIE LÖWEN

Alle relevanten Inhalte in einem Heft.

Ihre Zeit ist kostbar! Darum selektieren unsere erfahrenen Redakteure gemeinsam mit ÖGO und ÖGU alle relevanten Informationen aus der internationalen Welt der Medizin und fassen sie in diesem Heft für Sie zusammen. Inklusive umfassender Kongress-Berichterstattung, vor Ort recherchiert.

Im JATROS Journal und auf www.universimed.com

UNIVERSIMED
MEDIZIN IM FOKUS

E. Orthner, Wels/Klagenfurt

Gibt es Grenzen der rekonstruktiven Fußchirurgie? – neue Entwicklungen

Stark und anatomisch: ein neues Implantatsystem für alle Fälle

Ein neues System bietet uns anatomisch angeformte Platten, mit denen selbst komplexeste Rekonstruktionen des Fußes möglich werden, und dies bei einem sehr niedrigen Komplikationsrisiko. Die Grenzen des Machbaren können damit wieder erweitert werden.

Die Komplexität des Fußes, die Möglichkeit des Versteckens des Fußes in einem orthopädischen Schuh, die Reduktion des Fußes auf ein reines Standorgan und das Vergessen der Auswirkungen der Fehlfunktion und der Fehlstellung des Fußes auf den gesamten Bewegungsapparat haben dazu geführt, dass für komplexere Probleme des Fußes als Standardempfehlung für viele Jahre das Anfertigen neuen orthopädischen Schuhwerks die Regel war. Zusätzlich bestand das Problem, dass keine geeigneten Implantate für größere rekonstruktive Eingriffe zur Verfügung standen und dementsprechend Misserfolge bei größeren Rekonstruktionen sehr häufig feststellbar waren. Die Folge davon war, dass man sich häufig entweder auf die Triple-Arthrodese als Standardtherapie aller Probleme zurückzog oder eben nur neues Schuhwerk anfertigen ließ.

Die Entwicklung der letzten 25 Jahre, die – wie im Übrigen nur wenigen bekannt ist – in Österreich (Wels) den Anfang genommen hat, als hier die ersten speziell für den Fuß entwickelten winkelstabilen Implantate entwickelt und implantiert wurden, zeigt nun, dass wir in eine völlig neue Ära der rekonstruktiven Fußchirurgie eingetreten sind.

Auf Basis der Erfahrung von über 20 Jahren in der Anwendung winkelstabiler Implantate aus Titan und ständiger Designverbesserungen wurde inzwischen ein Implantatsystem entwickelt, mit dem selbst komplexeste Rekonstruktionen des Fußes möglich werden. Die Kombination extrem belastbarer und winkelstabiler, dem Fuß ideal angepasster Implantate mit intramedullären Kraftträgern führt nun dazu, dass selbst multiple Rekonstruktionen mit Wiederaufbau des Fußes selbst bei osteoporotischen und rheumatischen Knochen und gleichzeitiger Rekonstruktion von bis zu 10 unterschiedlichen Gelenken möglich geworden sind.

Die ursprüngliche Idee des intramedullären „Fusion Bolt“ von Ted Henson wurde zusätzlich aufgegriffen, allerdings durch eine spezielle Madenschraubenkonstruktion ersetzt, die eine deutlich höhere Kompression ermöglicht; das Ganze kann mit einem Set extrem stabiler, dem Knochen anformbarer Fußplatten (Orthofusion®) kombiniert werden.

Über die persönliche Erfahrung der ersten 100 Fälle, welche mit diesem System behandelt wurden, will ich kurz berichten.

Grundvoraussetzungen zur Anwendung dieser Systeme sind eine subtile Weichteiltechnik bei der Präparation des Fußes und ein zielgerichtetes, subperiostales Auspräparieren der betroffenen Strukturen. Gerade Längsinzisionen am Fuß, selbst bei multiplen Schnitten, werden gut toleriert. Vor Anwendung sogenannter „Lazy S“-Inzisionen oder insbesondere verschiedene Dermatome kreuzender Inzisionen kann nur gewarnt werden, da dies das Wundheilungsrisiko deutlich erhöht. Nebeneinander liegende Schnitte werden besser vertragen als ausgedehnte S-förmige Inzisionen (Abb. 1).

Da die entscheidenden Strukturen des Fußes knapp unter der Haut liegen, ist es einfach, subperiostal zu präparieren und somit auch bei großflächigem Ablösen die epifasziale Blutversorgung zu erhalten.

In der praktischen Anwendung hat sich gezeigt, dass die alleinige Verwendung intramedullärer Kraftträger in sich ein gewisses Nichtheilungsrisiko birgt. Gerade bei langstreckigen Operationen ist des-

© E. Orthner

Abb. 1: Klinisches Bild: Patientin, 83, CP, Biological-Dauertherapie, 2 Wochen nach Arthrodese TMT 1+2+3, NC 1+2+3, TN + Interpositionsarthroplastik TMT 4+5 + CC (10 Gelenke)

© E. Orthner

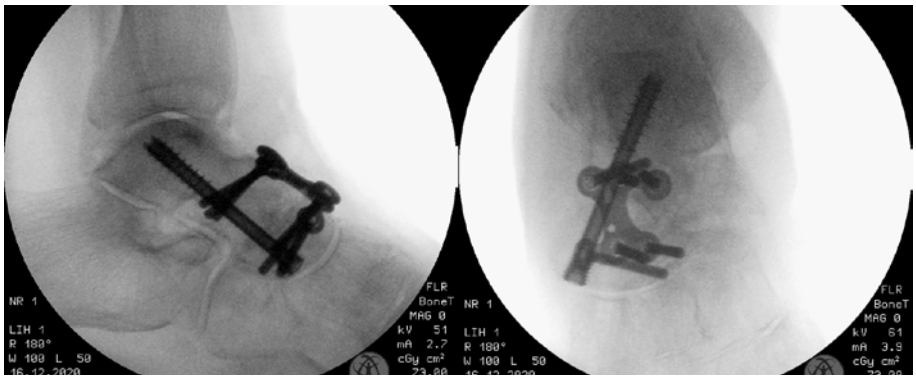

Abb. 2: TN-Arthrodese mit 7,0 CCS + Orthofusion-TN-Platte

wegen die Kombination des intramedulläre Kraftträgers mit einem dorsal angelegten Plattensystem, das sich dem Knochen anatomisch anpasst, von entscheidendem Vorteil.

Talonavikulararthrodese

Als erstes Beispiel möchte ich die klassische, relativ einfache, aber nicht komplikationslose Talonavikulararthrodese darstellen. In der Literatur werden bis zu 35 % Pseudarthrosen berichtet. Wir konnten bei 36 Fällen in allen Fällen innerhalb von 6–8 Wochen einen knöchernen Durchbau erreichen. Der Zeitraum bis zum vollständigen Durchbau konnte dabei auf unter 8 Wochen reduziert werden, im Vergleich zu 2,7 Monaten in der Publikation von Chatellard et al. 2016.[1] Die Neuerung ist, dass als primäre Zugschraube für die Arthrodese eine Doppelkopfgewindeschraube der Dimension 7,0 eingebracht wird. Diese auf den ersten Blick massiv überdimensioniert anzusehende Schraube hat sich sehr bewährt und führt zu einer extrem hohen Primärstabilität der Arthrodese, welche dann durch eine 6-Loch-Platte ergänzt wird, zusätzlich zu einer regionalen, aus dem Tibiakopf entnommenen Spongiosaplastik. Die CT-Kontrollen aller 36 Fälle zeigten nach 8 Wochen einen kompletten knöchernen Durchbau ohne Implantatversagen und ohne Repositionsverlust (Abb. 2).

Fusion der gesamten medialen Säule

Für Fälle, bei denen die Problematik nicht nur auf das TN-Gelenk beschränkt, sondern die gesamte mediale Säule betroffen ist, wurde von uns vor einigen Jahren die sogenannte intramedulläre Madenschraube entwickelt. Diese Madenschraube, die sich an die ursprüngliche Idee (den Fusion Bolt von Ted Henson) anlehnt, unterscheidet sich von diesem ganz wesentlich, indem es sich zwar ebenfalls um eine Doppelgewindeschraube handelt, allerdings das distale Gewinde über eine Beilagscheibe blockiert wird und diese Beilagscheibe sich nach einer Osteotomie des 1. Mittelfußknochens am Schaft des 1. Mittelfußknochens abstützt. Dadurch, dass die Beilagscheibe den Schaft axial belastet, ergibt sich eine extrem hohe Kompressionsmöglichkeit, da ja der Schaft des 1. Mittelfußknochens für diese axiale Stauchung von sich aus wie geschaffen ist. Man erreicht damit mit der Beilagscheibe eine maximale Kompression der gesamten medialen Gelenkskette und auch bei Versteifung von TN-, NC- und TMT-1-Gelenk einen kompletten Schluss der Arthrodesen mit dieser Schraube. Diese Schraube allein ist allerdings für die Heilung nicht ausreichend, sie benötigt unbedingt eine dorsale Abstützplatte, wofür sich die „medial column fusion plate“ als ideal herausgestellt hat. Bei inzwischen von uns durchgeführten 14 Anwendungen der kompletten Versteifung der medialen Säule vom TMT-1-Gelenk bis in das TN-Gelenk konnte ebenfalls bei allen innerhalb von 8 Wochen ein kompletter knöcherner Durchbau erreicht werden.

Selbst wenn das NC-Gelenk intakt ist, wird es mitversteift, da dieses Gelenk als solitär belassenes Gelenk der Belastung langfristig nicht standhält.

Das Entscheidende sind die Osteotomie des 1. Mittelfußknochens wie bei einer Halluxoperation und das intramedulläre Einbringen der 7,0 mm-Schraube. Die Refixation des Köpfchens erfolgt entweder über transossäre Nähte oder über dünne Bohrdrähte. Da der Patient postoperativ im Gips ruhiggestellt wird, kam es diesbezüglich auch bis jetzt zu keinem Stellungsverlust. Selbst bei leicht prominenter Beilagscheibe überbrückten sich diese Osteotomien innerhalb der 8 Wochen problemlos (Abb. 3).

Plattfuß/Hohlfuß

Ein weiteres Anwendungsgebiet dieses Plattensystems sind die Rekonstruktion und die Umstellung im Bereich des Fersenbeins mit einer Stufenplatte. Diese Platte hat eine Stufe zwischen 6 und 14 mm und kann sowohl für die Medialverschiebung

© E. Orthner

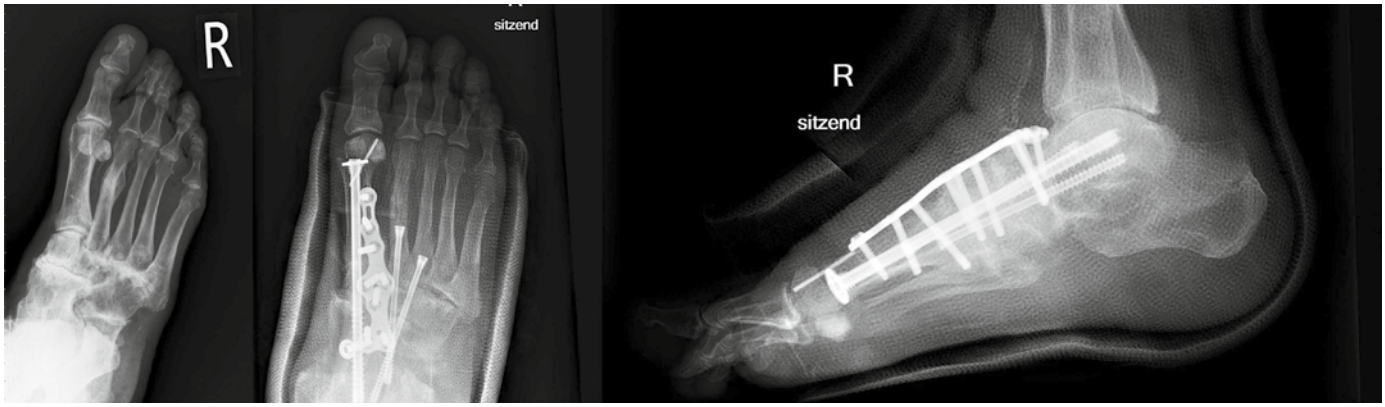

Abb. 3: Polyarthrosen bei CP, Versorgung mit Madenschraube nach MT-1-Osteotomie, gleichzeitige Halluxkorrektur + dorsale Verplattung

des Tuber calcanei beim Plattfuß als auch für die Lateralverschiebung des Kalkaneus beim Hohlfuß verwendet werden. Durch die Dimensionierung der Platte und die Möglichkeit der perkutanen Kompression der Korrekturosteotomie kann bei diesem Plattensystem innerhalb von 4–6 Wochen der knöcherne Durchbau erreicht werden, sodass der Patient frühzeitig belasten darf. Der Vorteil des offenen Zugehens für derartige Eingriffe ist, dass man mit einem Plattensystem nicht nur das Ausmaß der Verschiebung genau kontrollieren, sondern zusätzlich auch das Fersenbein kranialisieren, kaudalisieren und rotieren kann und damit Zusatzpathologien, die im Bereich der Achillessehne oder auch der Plantaraponeurose vorliegen, ebenfalls gleichzeitig behandelt werden können. Eine Doppelosteotomie ist ebenso möglich wie die komplette Rekonstruktion des Spring-Ligaments. Wir sind zwischenzeitlich zum lateralen Zugang für die Applikation dieser Platte übergegangen, da die schräge Inzision an der Außenwand des Fersenbeins ein deutlich höheres Nekrose- und Komplikationsrisiko birgt als die streng subperiostale L-förmige Inzision im Bereich des Tuber calcanei. Auch das Auftreten neurologischer Komplikationen des N. suralis wurde bei diesem Zugang ebenso wenig beobachtet wie Wundheilungsprobleme oder auch Narbenprobleme, wie sie bei durch die Ferse eingebrachten Schrauben immer wieder beobachtet werden. Die Schnittverlängerung ist einfach und bisher ohne Komplikationen möglich gewesen.

Anhand der Nachuntersuchungsergebnisse unserer ersten 100 Patienten konnten wir sehen, dass bei 98 Patienten, welche mit dem neuen Orthofusion®-Set operiert wurden, innerhalb von 6–8 Wochen ein kompletter Durchbau erreicht werden konnte. Die zwei nicht erfolgten Durchbauten betreffen ein nicht versorgtes TMT-II-Gelenk bei einer komplexen Lisfranc-Arthrodese, bei der wir irrtümlicherweise gedacht haben, dass durch eine ausreichende Stabilisierung des 1. und 3. Strahls der 2. automatisch mitverheilen wird, was dann leider nicht stattfand, sowie eine andere Patientin, bei welcher neben der durchgeführten Arthrodese eine Anschlussinstabilität im nichtversorgten Bereich aufgetreten war. Ein Implantatversagen ist nicht aufgetreten.

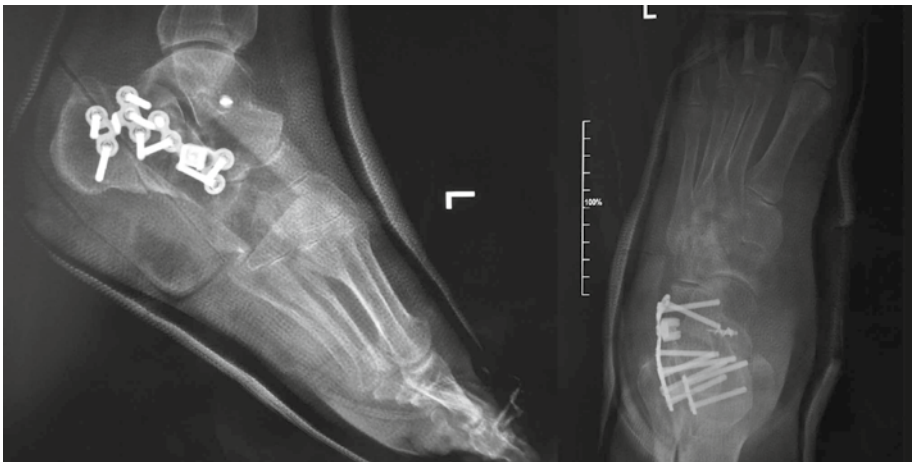
© E. Orthner

Abb. 4: Plattfuß, Ruptur Spring-Ligament, Ruptur Tib.-post.-Sehne, Doppelosteotomie + Rekonstruktion Spring-Ligament über Tib.-post-Tenodese (Corkscrew)

Trotz der ausgedehnten Zugangswege kam es bei subperiostaler Präparation zu keinen wesentlichen Wundheilungsstörungen. Die Nachbehandlung selbst benötigte allerdings längere Zeit und eine ausgedehntere Lymphdrainage und Physiotherapie, da aufgrund des ausgedehnten Zugangsweges eine länger dauernde Schwellneigung bestanden hat.

Für das diabetische Fuß-Syndrom (Charcot) bieten sich diese Plattensysteme ebenso an und befinden sich inzwischen in erster praktischer Anwendung.

Das neue System bietet uns anatomisch angeformte Platten, die eine neue Dimension der Stabilisierung komplexer Fußfehlstellungen ermöglichen – mit einem sehr niedrigen Komplikationsrisiko. Die Grenzen des Machbaren können damit wieder erweitert werden. ■

Autor:
Univ.-Doz. Dr. **Ernst Orthner**
Fussklinik Oberösterreich, Wels;
Privatklinik Maria Hilf, Klagenfurt
E-Mail: orthner@moderne-medizin.at

■04

Literatur:

1 Chatellard R et al.: Efficiency of locking-plate fixation in isolated talonavicular fusion. Orthop Traumatol Surg Res 2016; 102(4 Suppl): 235-9

Weitere Literatur:

beim Verfasser

C. Windhofer, Salzburg

© Schöffmann

Knochen-Knorpeltransplantate vom Femur zur Rekonstruktion von Talusdefekten

Defekte an der medialen und lateralen Talusschulter stellen nach wie vor eine große Herausforderung in der Fußchirurgie dar. Derartige Defekte betreffen sowohl den Gelenksknorpel als auch die tragende Struktur des subchondralen Knochens. Die Rekonstruktion dieser stark belasteten Zone des Sprungbeines wird durch den Einsatz freier mikrovaskulärer Transplantate vom medialen oder lateralen Femurkondyl ermöglicht.

KEYPOINTS

- *Anhaltende belastungsabhängige Schmerzen am Sprunggelenk nach Trauma oder ohne Trauma sollten unbedingt radiologisch abgeklärt werden. Die Ursache von OLT sind Traumen, lokale Ischämie, Nekrose oder lokale Kortisonapplikation.*
- *Akute OLT werden am besten arthroskopisch mit der sogenannten „Lift, drill, fill and fix"(LDFF)-Methode behandelt, die bessere Langzeitergebnisse bringt als Debridement und Mikrofrakturierung.*
- *Am Talus entstehen sehr große Scherkräfte an der Knorpeloberfläche, weshalb die subchondrale Zone am Übergang zum darunterliegenden Knochen von sehr großer Bedeutung ist.*
- *OLT an der Talusschulter stellen sehr hohe Ansprüche an die Rekonstruktion, da hier eine sehr große strukturelle Stabilität des Transplantates sowie zwei Knorpeloberflächen gefordert sind.*
- *Bisher ermöglichen nur freie mikrovaskuläre Transplantate von der Femurrolle medial und lateral die Rekonstruktion von OLT der Talusschulter mit durchbluteten Knochen-Knorpeleinheiten mit sehr großer Übereinstimmung der Gelenksradien.*

Grundlagen

Osteochondrale Läsionen des Talus (OLT) sind nach wie vor ein großes Problem in der Fußchirurgie und werden durch Traumen, lokale Ischämie, Nekrose oder lokale Kortisonapplikation verursacht.[1–7] Die betroffenen Patienten werden wegen anhaltender Belastungsschmerzen vorstellig. Häufig kann man bereits im Sprunggelenksröntgen in zwei Ebenen Veränderungen am Talus erkennen (Abb. 1). Bestehen OLT über längere Zeit, kommt es zur zunehmenden Arthrose des oberen Sprunggelenkes mit daraus folgender Bewegungseinschränkung.

Die Regenerationsfähigkeit derartiger Knorpeldefekte ist vernachlässigbar aufgrund der minimalen Regenerationskapazität des Knorpels und der in diesen Fällen häufig schlechten Vaskularisation des darunterliegenden Knochens und der subchondralen Zone.[4, 8–10]

Akute Defekte werden arthroskopisch mit der sogenannten „Lift, drill, fill and fix"(LDFF)-Methode erfolgreich behandelt. Damit werden bessere Ergebnisse erreicht als mit der Mikrofrakturierung.[11]

Chronische OLT, größer als 1,5 cm^2, kombiniert mit Zysten des darunterliegenden Knochens, werden nach wie vor mit osteochondralen Auto- oder Allotransplantaten (OAT) aus unterschiedlichen Regionen behandelt.[12–15] Die Ergebnisse entsprechen jedoch nicht immer den Erwartungen, vor allem in Fällen mit schlecht durchblutetem Knochen und in strukturell stark belasteten Zonen des Talus, wie an der medialen oder lateralen Talusschulter.

Bei Patienten mit schlechter Vaskularisation oder avaskulärer Nekrose (AVN) werden durchblutete Knochentransplantate lokal vom Talus oder frei vom Femurkondyl verwendet und liefern zufriedenstellende Resultate.[16, 17] Diese Transplantate ermöglichen zwar die Wiederherstellung einer guten lokalen Durchblutung, können aber die funktionell sehr wichtige Knorpelzone nicht rekonstruieren.

Der Knorpel ist gerade am Talus sehr großen Druck- und Scherbelastungen ausgesetzt, was den Einsatz von Knorpelmatrizes hier sehr schwierig macht. Für die Funktion und den Widerstand gegen diese Scherkräfte ist die Verbindung zwischen Knorpel und darunterliegendem Knochen von eminenter Bedeutung. Zudem entsteht bei den Matrixtechniken Regenerat- oder Faserknorpel, welcher dem hyalinen

© UKH Salzburg/H. Bürger, Klagenfurt

Abb. 1: a, b) CT präoperativ, Zustand nach Arthroskopie, Debridement und Mikrofrakturierung, anhaltende Beschwerden; c) MRI präoperativ

Knorpelgewebe funktionell deutlich unterlegen ist.

Seit 2012 setzen wir bei derartigen OLT an der Talusschulter das freie mikrovaskuläre Knochen-Knorpeltransplantat von der medialen oder lateralen Femurtrochlea (MFT, LFT) ein (Abb. 2, 3). Den erfolgreichen Einsatz derartiger Transplantate konnten wir sowohl in der Behandlung von AVN des proximalen Kahnbeinpols als auch in der Rekonstruktion des Morbus Kienböck am Mondbein zeigen.[18–21]

Unseres Erachtens ermöglichen die Transplantate vom Femurkondyl als einzige die Rekonstruktion sowohl des Knorpels als auch des Knochens in einer funktionellen Einheit mit erhaltener belastbarer subchondraler Schicht, welche den hohen Scherkräften standhält. Weiters konnten Higgins et al. zeigen, dass nach Transfer von MFT am Carpus vitaler, hyaliner Knorpel langfristig erhalten bleibt.[22,23]

Operative Technik

Die Hautinzision erfolgt entweder medial oder lateral am Sprunggelenk, je nach der betroffenen Talusschulter, mit anschließender Osteotomie des entsprechenden Malleolus. Die Osteotomie sollte auf Höhe der Talusschulter erfolgen, um den Defekt genau evaluieren und anschließend debridieren zu können. Mithilfe eines Distraktors kann eine bessere Sicht auf die Sprunggelenksfläche erreicht werden. Dadurch kann auch der Knorpel des distalen Schienbeines beurteilt werden. Die Resektion des betroffenen Gewebes führen wir mit oszillierenden Sägen und Meißeln durch, um einen prismatischen Defekt zu schaffen. Es muss darauf geachtet werden, alle avitalen, nekrotischen Abschnitte zu entfernen (Abb. 3a). Danach kann ein Knochenwachsmodell des Defektes angefertigt

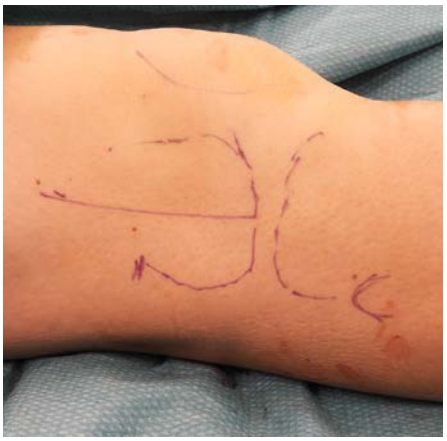

© UKH Salzburg/H. Bürger, Klagenfurt

Abb. 2: Kniegelenk rechts von lateral, Anzeichnung der anatomischen Strukturen. Die gerade Linie markiert den geplanten Zugang zum lateralen Femurkondyl

werden, welches zur Übertragung der benötigten Dimensionen auf die Lappenhebestelle hilfreich ist (Abb. 3b).

Simultan wird der Zugang zum medialen oder lateralen Femurkondyl präpariert und die entsprechenden Lappengefäße werden aufgesucht und geschont. Je nach geplanter Anschlussregion der Gefäße muss eine entsprechende Länge des Gefäßstiels erreicht werden.

Die Hebestelle wird präoperativ, abhängig von der Beinachse, eventuell vorliegenden Vernarbungen oder Verletzungen sowie der gewünschten Lappen-Gefäß-Konfiguration ausgewählt. Der Zugang zum medialen oder lateralen Femurkondyl wurde bereits ausführlich an anderer Stelle dargestellt (Abb. 2).[18–21] Insgesamt ist festzuhalten, dass die MFT einen deutlich längeren Gefäßstiel ermöglicht als die LFT, wobei sich die für die Präparation benötigte Zeit genau umgekehrt verhält. Die Dimensionen der Lappengefäße eignen sich sehr gut sowohl für End-zu-End- als auch für End-zu-Side-Anastomosen an die geplanten Anschlussgefäße.

Nach exakter Präparation der Lappengefäße wird die Gelenkskapsel eröffnet und die genaue Dimension sowie Lage des zu resezierenden osteochondralen Lappens werden mithilfe des Knochenwachsmodells angezeichnet. Die Hebung erfolgt hier mit Meißeln und der oszillierenden Säge. Es ist peinlich genau darauf zu achten, den Gefäßstiel nicht zu verletzen bzw. das Periost, über welches die Gefäße in den Knochen eintreten, nicht versehentlich abzulösen. Die größte Herausforderung stellt hierbei jedoch sicher die exakte Durchtrennung von Knorpel und Knochen in der Tiefe dar. Hier verwenden wir gebogene Osteotome, um die Knorpelfläche der gegenüberliegenden Patella nicht zu verletzen (Abb. 3b).

Nach Spülung des Gelenkes und Einlage eines intraartikulären Drains erfolgt der schichtweise Wundverschluss, wobei hier unbedingt eine exakte Adaptierung der durchtrennten Gewebeschichten erfolgen muss.

Simultan wird der gehobene Lappen den genauen Maßen des Defektes angepasst (Abb. 3c) und je nach Passgenauigkeit mit einer oder zwei Schrauben, bevorzugt Kopfverriegelungsschrauben, fixiert (Abb. 3d). Sollte das Transplantat press-fit in den Defekt passen, kann eine Fixierung auch weggelassen werden. Vor der Osteosynthese des Innen- oder Außenknöchels muss für eine kompressionsfreie Route des Gefäßstieles zu den Anschlussgefäßen gesorgt werden. Im Bereich des medialen Malleolus kann es nötig sein, eine kleine Rinne in den Knorpel des Innenknöchels zu fräsen. Nach Perforation der Gelenkskapsel wird ein subkutaner Tunnel hin zu den Dorsalis-pedis-Gefäßen präpariert und der Gefäßstiel mithilfe einer feinen

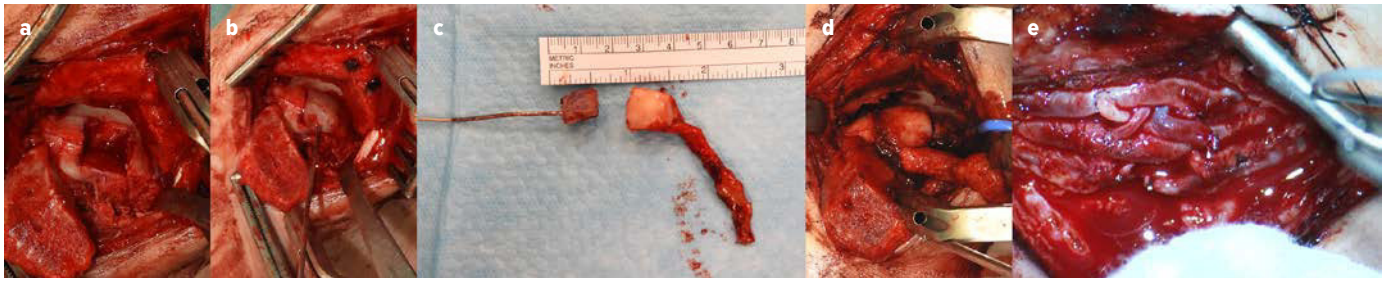

© UKH Salzburg/H. Bürger, Klagenfurt

Abb. 3: a) Defekt an der medialen Talusschulter nach Innenknöchelosteotomie und Debridement der avitalen Abschnitte des Sprungbeins; b) Defekt mit Knochenwachs aufgefüllt; c) Knochenwachsmodell links, Knochen-Knorpellappen gehoben entsprechend den Dimensionen des Modells, Gefäßstiel nach rechts unten verlaufend; d) im Defekt positionierter Knochen-Knorpellappen; e) Mikroskopaufnahme der End-zu-End-Anastomosen der Lappengefäße im Bereich des Fußrückens

© UKH Salzburg/H. Bürger, Klagenfurt

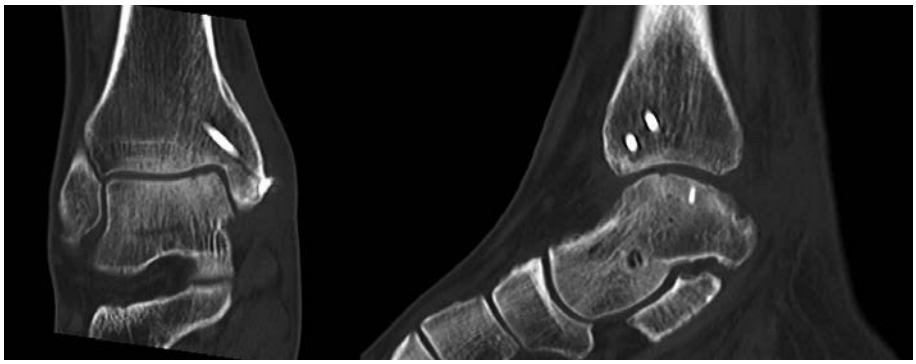

Abb. 4: CT 6 Monate nach Rekonstruktion mit eingeheiltem Knochen-Knorpellappen

© UKH Salzburg/H. Bürger, Klagenfurt

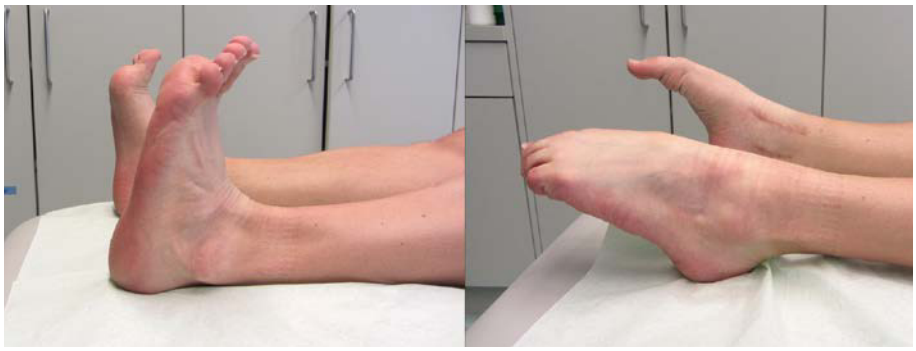

Abb. 5: Sprunggelenksbeweglichkeit 6 Monate postoperativ bei Zustand nach Rekonstruktion eines OLT am Sprunggelenk links medial

© UKH Salzburg/H. Bürger, Klagenfurt

Abb. 6: Narbe nach Entnahme des LFT

Präparierklemme durchgezogen. Der mikrochirurgische Anschluss erfolgt nach Einfahren mit dem Mikroskop mit 9/0- oder 10/0-Einzelknopfnähten (Abb. 3e). Selbiges Vorgehen erfolgt auch bei Anastomosierung an die Tibialis-posterior-Gefäße und Ausleitung des Gefäßstieles hinter den Innenknöchel. Nach Öffnen der Blutsperre kann die Durchblutung am Gefäßstiel noch mit der Dopplersonde kontrolliert und dokumentiert werden. Aufgrund der sehr feinen Gefäße kann es wegen der Manipulation während der Präparation auch zu vorübergehenden Gefäßspasmen kommen, welche am besten durch Beträufeln mit einem Lokalanästhetikum oder Papaverin behandelt werden.

Danach kann die Osteosynthese mit Lochschrauben am Innenknöchel oder Verplattung am Außenknöchel erfolgen. Die Weichteile werden schichtweise verschlossen. Bei der Anlage des gespaltenen Unterschenkelgipses ist eine Kompression über dem Gefäßstiel und der Anastomose unbedingt zu vermeiden.

Ab dem 8. postoperativen Tag werden Mobilisierungsübungen des Unterschenkels zum Training der Gefäße mit steigender Dauer und Frequenz durchgeführt. Die Antikoagulation erfolgt mit niedermolekularem Heparin, gewichtsadaptiert, für den venösen Schenkel und ASS 100 mg für die arterielle Anastomose. Die Antikoagulation wird 4 Wochen nach Gipsabnahme abgesetzt.

Die Ruhigstellung erfolgt für 8 Wochen im Unterschenkelgips mit anschließender CT zur Untersuchung des knöchernen Einbaus des Transplantates und der Heilung der Osteotomie am Knöchel (Abb. 4). Danach beginnen die Phase der steigenden Gewichtsbelastung sowie die Mobilisierung des Sprunggelenkes unter physiotherapeutischer Begleitung. Sport sollte für 6 Monate vermieden werden (Abb. 5, 6).[24]

Bisher haben wir osteochondrale Lappenplastiken sowohl von der medialen als auch der lateralen Femurrolle zur Rekonstruktion von 21 OLT eingesetzt, wobei sich klinisch immer eine sehr gute Übereinstimmung der Gelenksradien zeigte.

Im Gegensatz zum Carpus, wo Hugon 2010 eine große Übereinstimmung der Gelenksradien des medialen Femurkondyls mit denen des proximalen Kahnbeins und des proximalen Lunatums zeigen konnte, gibt es bisher für den Talus keine derartige Untersuchung.[25] Dies hat uns veranlasst, anhand von CT-Studien von 45 Patienten von Femur und Talus ein Oberflächen-Mapping durchzuführen und mithilfe des sogenannten iterativen „Closest point"-Algorithmus die Abweichungen der Gelenksoberflächen zu untersuchen. Es wurden die Talusschultern zusätzlich jeweils in drei Segmente unterteilt und mit den Oberflächen der Hebestelle an der medialen und lateralen Femurrolle verglichen. Die Analyse der Daten ergab eine sehr hohe Übereinstimmung der Gelenksradien sowohl medial als auch lateral, wobei sich keine Hebestelle als eindeutig besser zeigte. Diese sehr interessanten Ergebnisse werden gerade zur Publikation aufbereitet.

Schlussfolgerung

Insgesamt denken wir, dass der Einsatz der MFT und der LFT in ausgewählten Fällen von OLT der medialen und lateralen Talusschulter eine sehr gute und stabile Rekonstruktion dieser sehr beanspruchten Regionen des Sprunggelenkes ermöglicht. ■

Autoren:
Priv.-Doz. Dr. **Christian Windhofer**[1]
Univ.-Doz. Dr. **Ernst Orthner**[2]
Dr. **Heinz Bürger**[3]
[1] AUVA UKH Salzburg
[2] Klinik Diakonissen, Linz
[3] FA für Unfallchirurgie, Klagenfurt

Korrespondierender Autor:
Priv.-Doz. Dr. **Christian Windhofer**
E-Mail: christian.windhofer@auva.at
■04

Literatur:

1 Youn GM et al.: Arthroscopic-assisted osteochondral allograft transplantation for posterolateral lesions of the talus without fibular osteotomy. Arthrosc Tech 2019; 8(3): e311-6 **2** Kraeutler MJ et al.: Current concepts of the anterolateral ligament of the knee: anatomy, biomechanics, and reconstruction. Am J Sports Med 2018; 46(5): 1235-42 **3** Hannon CP et al.: Osteochondral lesions of the talus: aspects of current management. Bone Joint J 2014; 96-B(2): 164-71 **4** Adams SB et al.: Prospective evaluation of structural allograft transplantation for osteochondral lesions of the talar shoulder. Foot Ankle Int 2018; 39(1): 28-34 **5** Erickson B et al.: Surgical management of large talar osteochondral defects using autologous chondrocyte implantation. Foot Ankle Surg 2018; 24(2): 131-6 **6** Flick AB, Gould N: Osteochondritis dissecans of the talus (transchondral fractures of the talus): review of the literature and new surgical approach for medial dome lesions. Foot Ankle 1985; 5(4): 165-85 **7** Weber MA et al.: Modern cartilage imaging of the ankle. Rofo 2017; 189(10): 945-56 **8** Murawski CD, Kennedy JG: Operative treatment of osteochondral lesions of the talus. J Bone Joint Surg Am 2013; 95(11): 1045-54 **9** Gross CE et al.: Role of fresh osteochondral allografts for large talar osteochondral lesions. Instr Course Lect 2016; 65: 301-9 **10** Ahmad J, Jones K: Comparison of osteochondral autografts and allografts for treatment of recurrent or large talar osteochondral lesions. Foot Ankle Int 2016; 37(1): 40-50 **11** Lambers KTA et al.: Arthroscopic lift, drill, fill and fix (LDFF) is an effective treatment option for primary talar osteochondral defects. Knee Surg Sports Traumatol Arthrosc 2020; 28(1): 141-7 **12** Petersen W et al.: Osteochondral transplantation for the treatment of osteochondral defects at the talus with the Diamond twin system (®) and graft harvesting from the posterior femoral condyles. Arch Orthop Trauma Surg 2014; 134(6): 843-52 **13** Flynn S et al.: Autologous osteochondral transplantation for osteochondral lesions of the talus. Foot Ankle Int 2016; 37(4): 363-72 **14** Al-Shaikh RA et al.: Autologous osteochondral grafting for talar cartilage defects. Foot Ankle Int 2002; 23(5): 381-9 **15** Nguyen A et al.: Autologous osteochondral transplantation for large osteochondral lesions of the talus is a viable option in an athletic population. Am J Sports Med 2019; 47(14): 3429-35 **16** Tanaka Y et al.: Vascularized bone graft from the medial calcaneus for treatment of large osteochondral lesions of the medial talus. Foot Ankle Int 2006; 27(12): 1143-7 **17** Hintermann B et al.: Treatment of extended osteochondral lesions of the talus with a free vascularised bone graft from the medial condyle of the femur. Bone Joint J 2015; 97-B(9): 1242-9 **18** Bürger HK et al.: Vascularized medial femoral trochlea osteocartilaginous flap reconstruction of proximal pole scaphoid nonunions. J Hand Surg Am 2013; 38(4): 690-700 **19** Bürger HK et al.: Vascularized medial femoral trochlea osteochondral flap reconstruction of advanced Kienböck disease. J Hand Surg Am 2014; 39(7): 1313-22 **20** Windhofer CM et al.: Lateral femoral trochlea osteochondral flap reconstruction of proximal pole scaphoid nonunions. J Hand Surg Am 2022; online ahead of print **21** Windhofer CM et al.: The free vascularized lateral femoral trochlea osteochondral graft: a reliable alternative for stage III Kienböck's disease. J Hand Surg Eur Vol 2021; 46(10): 1032-41 **22** Higgins JP et al.: Nonvascularized cartilage grafts versus vascularized cartilage flaps: comparison of cartilage quality 6 months after transfer. J Hand Surg Am 2018; 43(2): 188.e1-8 **23** Zimmerman RM et al.: Chondrocyte viability 3.5 years following a vascularized medial femoral trochlea osteocartilaginous free flap. JBJS Case Connect 2016; 6(4): e90 **24** Windhofer CM et al.: Vascularized osteochondral free flaps from the femoral trochlea as versatile procedure for reconstruction of osteochondral lesions of the talus. Foot Ankle Surg 2022; 28(7): 935-43 **25** Hugon S et al.: Vascularized osteochondral graft from the medial femoral trochlea: anatomical study and clinical perspectives. Surg Radiol Anat 2010; 32(9): 817-25

DEUTSCH ORDENS KRANKENHAUS friesach

Innovativ Helfen & Heilen

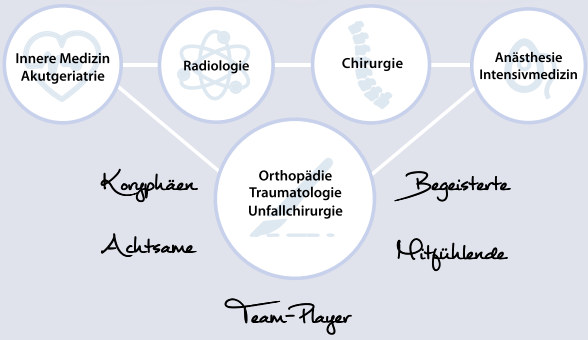

In der Abteilung für Orthopädie und Traumatologie (Unfallchirurgie) werden alle anfallenden Verletzungen und orthopädischen Erkrankungen ambulant und stationär behandelt und deren Nachbehandlung durchgeführt (ausgenommen sind neurochirurgische Eingriffe sowie Beckenchirurgie). Die Abteilung ist zertifiziertes lokales Traumazentrum und Mitglied des Traumanetzwerkes Kärnten und Osttirol. Seit 11.01.2017 ist an der Abteilung auch eine Spezialisierungsstätte für Handchirurgie etabliert. Der Schwerpunkt der Spezialisierungsstätte liegt bei elektiven und traumatologischen handchirurgischen Operationen. Weiters werden auch mikrochirurgische Operationen durchgeführt.

Wir suchen starke Persönlichkeiten mit Herz & Verstand:

Ausbildungsstelle zur Spezialisierung in Handchirurgie (m/w/d)

Ihre Aufgaben
- Interessante und umfassende Operationstätigkeit mit Schwerpunkt Handchirurgie
- Vernetztes Arbeiten mit sämtlichen Abteilungen des Hauses
- Bei Interesse Mitarbeit im Notarztsystem

Ihr Profil
- Abgeschlossene Ausbildung zum Facharzt für Unfallchirurgie oder für Orthopädie und Traumatologie
- Interesse für Handchirurgie
- Leistungsbereitschaft, Engagement, Team- und Kommunikationsfähigkeit

Wir bieten
- Mitarbeit im handchirurgischen Team (ab 01.01.2023: drei Fachärzt:innen mit Spezialisierung in Handchirurgie)
- Breite, verantwortliche Tätigkeit in einem innovativen Umfeld mit spannenden Zukunftsperspektiven
- Flexibles Arbeitszeitmodel **„Flex4you" partielle 4-Tage Woche**
- Gesundheitsvorsorgeprogramme in der Arbeitszeit
- Betriebswohnungen bzw. Unterkünfte in der Nähe nach Verfügbarkeit
- Betriebstagesmütter für Kinderbetreuung

Entlohnung
Die Entlohnung erfolgt nach Ermittlung Ihrer Einstufung aufgrund des aktuellen Gehaltsschemas des Landes Kärnten, zuzüglich Sonderklassegebühren.

DOKH KAMILLO'S Kinderplatzl friesach

zertifiziert familienfreundlicher Arbeitgeber

Dr. Ernst Benischke, MBA
Geschäftsführer und Ärztlicher Leiter
ernst.benischke@dokh.at | +43 (0) 4268 2691 2102

www.dokh.at

E. Orthner, Wels/Klagenfurt

Es ist nicht alles Arthrose

Die Komplexität des Fußes und die Biomechanik der Gelenksketten sind die Grundpfeiler der rekonstruktiven Fußchirurgie. Eine rein mechanistische Sichtweise der Therapie ohne Berücksichtigung der Balance und funktioneller Grundlagen führt häufig zu unbefriedigenden Ergebnissen und unzufriedenen Patienten. Anhand einiger Beispiele sollen das Problem und existierende Lösungsansätze dargestellt werden.

Die Funktion des menschlichen Fußes mit 26 Knochen, 54 Gelenken und über 100 Bandstrukturen beruht auf dem harmonischen Zusammenspiel dieser Strukturen. Der ständige Wechsel zwischen der stabilen Form beim Abstoßen und der flexiblen Form beim Landen beim Gehen und insbesondere beim Laufen setzt ein friktionsfreies Miteinander aller Strukturen voraus.

Das rein mechanistische Denken mit Ausmessen von Achsen und Winkeln kann zwar die Voraussetzung für eine radiologisch korrekte Korrektur sein, das bedeutet aber noch lange nicht, dass dadurch die Funktion wiederhergestellt wird. Die Tatsache, dass die Komplikations- und Unzufriedenheitsraten bei Halluxoperationen häufig im zweistelligen Bereich liegen, sollte einem massiv zu denken geben. Auch die Tatsache, dass z. B. in der norddeutschen Patientenanwaltschaft Halluxoperationen eine führende Rolle bei Patientenbeschwerden (Zitat Kai Olms) haben, schlägt in dieselbe Kerbe.

Die radiologisch korrekte Rekonstruktion mag eine Voraussetzung für ein gutes Ergebnis sein. Für eine gute Funktion des Fußes ist allerdings das Balancieren des Fußes von entscheidender Bedeutung. Dies soll im Folgenden an einigen Beispielen erklärt werden.

© E. Orthner

Abb. 2: Austin, gute radiologische Korrektur, trotzdem die Sesambeine nicht unter dem Köpfchen

Hallux

In der Entwicklung der Fußchirurgie der letzten Jahre wird zunehmend die minimalinvasive Chirurgie propagiert, welche z. B. bei einer Hammerzehenkorrektur durch Durchtrennung der Beugesehnen und multiple minimalinvasive Osteotomien nicht reponierter Gelenke zwar die kosmetische Fußform verbessern kann, ob dies allerdings auch zur funktionellen Wiederherstellung führt, ist eine insbesondere im Langzeitverlauf noch nicht geklärte Frage.

Biomechanische Untersuchungen von Christian Plaaß, Hannover, konnten sehr eindrucksvoll zeigen, dass bei der Korrektur komplexer Hallux-valgus-Fehlstellungen nicht nur die Korrektur des Intermetatarsalwinkels wichtig ist, sondern auch Rotationsveränderungen der Stellung des 1. Strahls für die Wiederherstellung der Funktion von entscheidender Bedeutung sind. Bei der Lapidusarthrodese ist dies problemlos möglich, hingegen bei der minimalinvasiven Chirurgie ebensowenig wie bei distalen Verfahren (Beispiel: Austin). Die Tatsache, dass bei der Austin-Osteotomie im Gegensatz zur Lapidusarthrodese die Zentrierung des Sesambeins häufig misslingt, wurde durch die Überlegungen von Plaaß einer Lösung zugeführt: Die Balance stimmt nicht – die Rotation muss mitkorrigiert werden (Abb. 1, 2).

Es ist unschwer vorstellbar, dass bei alleiniger Korrektur des Intermetatarsalwinkels ohne Korrektur der Rotation die Funktion der großen Zehe nur sehr insuffizient wiederhergestellt werden kann, mit der Folge, dass die Beweglichkeit im Großzehengrundgelenk darunter leidet. Die Tatsache der schlechten Funktion nach einer derartigen Operation wird dann häufig als Arthrose abgetan, obwohl in Wirklichkeit die Rotationsfehlstellung und die dadurch verursachte Mehrbelastung des Gelenks zur eigentlichen Arthrose geführt haben.

Gerade beim Hallux sind die klinische Untersuchung und die Beurteilung derartiger dreidimensionaler komplexer biomechanischer Dysbalancen von entscheidender Bedeutung. Diese können weder durch computerisierte Implantate noch durch rein mechanistisch ausgelegte OP-Techniken beseitigt werden. Hier sind immer noch das taktile Gefühl des Operateurs, die genaue klinische Untersuchung sowie auch die intraoperative Analyse des Bewegungsablau-

© E. Orthner

Abb. 1: Lapidus mit plantarer Platte, Sesambeine perfekt zentriert

© E. Orthner

Abb. 3: OSG-TEP, Fixed-bearing: Mangels Balancing ist der Gelenksspalt exzentrisch und das Inlay drängt nach lateral

© E. Orthner

Abb. 4: a) Massive Fehlstellung präoperativ; b) OP-Ende: durch Balancing (IK-Osteotomie, Bandplastik lateral) TEP perfekt zentriert bei totalem Mobile-bearing

fes ganz entscheidend. Auch die Möglichkeit, durch einfache kleine Muskeltransfers Spannungsdissonanzen abzubauen, wird häufig missachtet und nicht genutzt.

Eine weichteilschonende und trotzdem komplette Rekonstruktion der Biomechanik ist die Grundlage erfolgreichen Handelns. Die Halluxchirurgie hat sich deswegen von der funktionellen Amputation der Großzehe bei der OP nach Brandes immer mehr in Richtung Korrektur der Fehlstellung entsprechend den Grundlagen nach Paley an den Ort der Fehlstellung verlagert. Mit modernen Implantaten ist eine gips- und fixationsfreie Nachbehandlung mit wenigen Tagen Thromboseprophylaxe und sehr rascher Wiederkehr der Funktionalität möglich. Ob resorbierbare Implantate mit der Notwendigkeit der langfristigen Gipsfixation hier Vorteile bringen, ist nicht geklärt – sie bedeuten aber eine Abkehr von der frühzeitigen funktionellen Therapie.

Sprunggelenksendoprothetik

Ähnliches gilt auch für die Sprunggelenksendoprothetik. Hier existieren zurzeit zwei gegensätzliche Philosophien. Eine Variante besteht hauptsächlich im Ersatz des arthrotisch veränderten Gelenkes, teilweise unter Zuhilfenahme computerisierter patientenspezifischer Schnittblöcke. In einer früheren Ausgabe dieser Zeitung wurde von einer Bewegungsverbesserung nach einem derartigen Modell von 26 auf 27 Grad Bewegungsumfang berichtet. De facto ergab sich, dass sich trotz der Implantation eines künstlichen Gelenkes die Beweglichkeit nicht verbessert hat, was eigentlich einer der Hauptindikationen zur Endoprothese im Gegensatz zur Arthrodese widerspricht. Die vereinfachende Operationstechnik durch patientenspezifische Schnittblöcke, welche alle drei Dimensionen des Raumes vorausberechnen, lässt völlig außer Acht, dass komplexe Fehlstellungen des Fußes und des Sprunggelenkes bei Korrektur dieser Fehlstellungen nicht nur zur Stellungsänderung des Gelenks führen, sondern dass insbesondere durch die Stellungsänderung des Talus auch das Zentrum des Talus wandert. Wenn allerdings alle drei Dimensionen der Korrektur bereits im Modell vorgegeben sind, ist der Operateur praktisch nicht in der Lage, intraoperativ auf diese Veränderung einzugehen. Dementsprechend werden diese Modelle auch als Fixed-bearing-Modelle angeboten, da diese gleichsam das Gelenk einrasten lassen, wodurch sich ein radiologisch sehr schönes Ergebnis ergibt, die Biomechanik und die Balance bleiben allerdings auf der Strecke.

Ein alternatives Modell, welches alle drei Dimensionen des Raumes freigibt, bei dem patientenspezifische Schnittblöcke

allerdings nur zwei Dimensionen des Raumes vorgeben und die 3. Dimension intraoperativ adaptiert werden kann, zeigt im Gegensatz zu Ersterem einen inzwischen erreichbaren Bewegungsumfang zwischen 50 und 60 Grad im belasteten Fuß und man nähert sich der annähernd normalen Beweglichkeit. Auch die Tatsache, dass bei Fixed-bearing- oder teilgeführten Prothesen Schmerzen im Bereich des Deltabandes vorhanden sind, bestätigt diese Überlegung. Erst die additiven Korrekturen im Bereich des Außenknöchels oder des Bandapparates und das Ausbalancieren des Sprunggelenkes auf die neue Situation ermöglichen es, diese Dysbalancen zu beseitigen, mit entsprechendem klinischem und radiologischem Erfolg (Abb. 3, 4).

© E. Orthner

Abb. 5: Optisch ist die korrigierte Seite links im Vergleich zu rechts nur wenig verändert, aber durch Hibbs-Jones-OP, lateralisierende Fersenbeinosteotomie, PIP-Arthrodesen 2–5 und Tibialis-posterior-Transfer ist der Fuß völlig ausbalanciert und der Patient extrem zufrieden

Hohlfußsituation

Als drittes Beispiel sei auch noch die Hohlfußsituation angegeben, bei der die Patienten sehr häufig jahrelang mit entsprechenden Schuhzurichtungen behandelt werden, was so lange gut geht, solange der Hohlfuß flexibel ist. In dem Moment, wo ein Hohlfuß seine Flexibilität verliert und in die rigide Form übergeht, ist die Schuhversorgung deutlich schwieriger und die Patienten werden unzufrieden. Spätestens zu diesem Zeitpunkt ist es zu empfehlen, Hohlfüße einer Korrektur zuzuführen, wenn möglich deutlich früher.

Solange ein Hohlfuß flexibel ist, lässt sich durch Sehnentransfers und Umstellungsosteotomien ohne Gelenksversteifungen eine wesentlich bessere Prognose erreichen. Primär muss man der Problematik und der Ursache des Hohlfußes auf den Grund gehen und kann dann erst entsprechende dreidimensionale Korrekturen durchführen. Wenn diese rechtzeitig durchgeführt werden, erreicht man eine extrem hohe Patientenzufriedenheit und eine rechtzeitige Wiederherstellung der Funktionalität unter Vermeidung gelenkszerstörender Eingriffe. Die nach oftmals sehr komplexen Eingriffen optisch erreichten Ergebnisse sind oft gar nicht so spektakulär, aber das Balancing führt zu einer extremen Zufriedenheit, durch Vermeiden von Versteifungen und der Möglichkeit für den Patienten, durch Sehnentransfers seine Fußstellung selbst zu beeinflussen.

Die Tatsache, dass die Mehrzahl dieser operierten Patienten trotz dieser aufwendigen Verfahren nach kurzer Zeit mit dem Wunsch der Korrektur auf der Gegenseite kommen, zeigt deutlich, dass hier eine Dimension eröffnet wurde, die unseren Leitspruch „Versteifen muss nicht sein“ in ein völlig neues Licht rückt (Abb. 5).

Fazit

Anhand dieser wenigen, allerdings sehr eindrucksvollen Beispiele lässt sich zeigen, dass das alleinige mechanistische Denken bei der Korrektur komplexer Fußstellungen aus meiner Sicht ein Irrweg ist. Die Kombination der radiologischen Korrektur mit Berücksichtigung der Balancierung des Fußes durch gelenkerhaltende Eingriffe, Sehnentransfers und Stellungskorrekturen ermöglicht es uns, die Biomechanik des Fußes in eine Richtung zu lenken, mit der er ausgeglichen und balanciert ist und die Belastbarkeit des Fußes von selbst massiv deutlich zunimmt. Das setzt allerdings ein hohes biomechanisches Wissen, extreme Erfahrung in der klinischen Untersuchung und das Beherrschen des gesamten fußchirurgischen Spektrums voraus. Das Beschränken der Fußchirurgie auf eine alleinige Vorfußchirurgie oder auf mechanistische „radiologische Korrekturen“, unter Ausschluss biomechanischer Überlegungen, sollte durch eine patientenspezifische Korrektur ersetzt werden.

Die Balance ist das Geheimnis. Wenn Ted Henson 2000 mitteilte „If it looks good, it works good“, kann man es heute ergänzen: „If it is balanced, it works perfect.“

Die Fußchirurgie, insbesondere in rekonstruktiven Bereichen, geht endlich einen Weg, weg von der mechanistischen zur biologisch funktionellen Denkweise, sodass sich hier, wie an anderen Strukturen und Gelenken, ein neues Spezialistentum auftut. Fußchirurgie braucht viel Erfahrung und sollte endlich auch dementsprechend respektiert werden. Die Balance ist das Ziel. ■

PRAXISTIPP

Merkregel: Röntgen gut, Ergebnis nicht – an die Balance denken, aber besser vorher.

Autor:
Univ.-Doz. Dr. **Ernst Orthner**
Fußklinik Oberösterreich, Wels;
Privatklinik Maria Hilf, Klagenfurt
E-Mail: orthner@moderne-medizin.at

■04

Literatur:

beim Verfasser

Österreichische Gesellschaft für Unfallchirurgie

Call for Abstracts:
Einreichung möglich von
30. März – 27. April 2023
www.unfallchirurgen.at

Wissen-schafts-preise der ÖGU

für die beste klinische und die beste experimentelle Arbeit auf dem Gebiet der Unfallchirurgie

Es wird angestrebt, die Jahrestagung nach den Kriterien des Österreichischen Umweltzeichens für Green Meetings/Green Events auszurichten.

AutoCart™

„All autologous cartilage repair“ im Bereich des Sprunggelenks

Die operative Therapie osteochondraler Defekte am Sprunggelenk stellt ein kontroversiell diskutiertes Themenfeld dar. „All autologous cartilage repair“ (AutoCart™) ist ein vielversprechendes weiterentwickeltes Therapieverfahren.

KEYPOINTS

- *„All autologous cartilage repair“ (AutoCart™) stellt ein einzeitiges, rein autologes operatives Verfahren dar.*
- *Der Eingriff kann im Bereich des Sprunggelenks größtenteils arthroskopisch durchgeführt werden.*
- *Bei vielversprechenden Kurzzeitbeobachtungen sind mittel- und langfristige klinische und morphologische Ergebnisse abzuwarten.*

Osteochondrale Defekte stellen ein häufiges Krankheitsbild im Bereich des Sprunggelenks dar. 1888 erstmalig als „Osteochondritis“ erwähnt, wurde die Läsion 1922 erstmalig im Bereich des Sprunggelenks beschrieben. Im Bereich der unteren Extremität stellt Letzteres mit 19 % die zweithäufigste Lokalisation nach dem Kniegelenk dar. Der überwiegende Teil der Defekte ist am Talus lokalisiert. Sie können idiopathischen Ursprungs oder durch eine Instabililtät oder Fraktur des Sprunggelenks bedingt sein.

Es erfolgt eine stadienadaptierte Therapie symptomatischer Läsionen, wobei stabile Defekte konservativ behandelt werden, wohingegen instabile Defekte operativ adressiert werden. Aus operativer Sicht stehen diverse Behandlungsmöglichkeiten zur Verfügung, wobei die Auswahl des Verfahrens aktuell kontroversiell erscheint und ein relativ geringes Evidenzniveau hinsichtlich vergleichender Studien besteht. Die operativen Therapieoptionen inkludieren Stimulationstechniken (Bohrung, Mikrofrakturierung ± biologische Augmentation, Mikrodrilling) sowie Rekonstruktionstechniken (autologe osteochondrale Transplantation [OATS], autologe Chondrozytentransplantation [ACT], Allografts).

„Minced cartilage implantation“ (MCI)

Aktuell gibt es Hinweise, dass die Qualität des Regeneratgewebes mit dem klinischen Ergebnis in positiver Korrelation steht. Zellbasierte Operationstechniken haben das Potenzial, die höchstmögliche Qualität des Regeneratgewebes zu gewährleisten. Zu diesen zählen die ACT sowie die Implantation autologer Knorpelchips („minced cartilage implantation“, MCI). Das MCI-Verfahren wurde in den 1980er-Jahren erstmalig angewandt und stetig weiterentwickelt. Dabei wird autologer Knorpel des Patienten mittels Shaver zerkleinert, wobei die Fragmentgröße weniger als 1 mm^3 betragen sollte. Die zerkleinerten autologen Fragmente werden auf den Defekt aufgetragen. Ursprünglich wurde die Technik ohne biologische Augmentation angewendet. Die Weiterentwicklung inkludiert vor allem eine Verbesserung der Einheilungs-/Regeneratkaskade durch die Verwendung von Wachstumsfaktoren aus stammzellreichem Plasma – PRP (ACP – Autologous Conditioned Plasma) sowie einer autologen Thrombinlösung. Der wesentliche Vorteil gegenüber der ACT liegt vor allem darin, dass es sich um ein einzeitiges Verfahren handelt. Im Bereich des Sprunggelenks kann der Eingriff in der überwiegenden Zahl Fällen rein arthroskopisch erfolgen.

Indikation

Die Indikation zur MCI umfasst osteochondrale Defekte in sämtlichen Regionen des Talus. Es gibt aktuell keine Hinweise auf die maximal adressierbare Defektgröße. Im eigenen Algorithmus erfolgt eine Limitation von ca. 1,5 cm^2. Eine mit dem Defekt assoziierte subchondrale Zyste muss gesondert adressiert werden (Débridement, Bonegrafting), schließt aber die Anwendung der MCI nicht aus. Wesentlich ist die präoperative Beurteilung hinsichtlich des Sprunggelenksalignments (Röntgenbilder des belasteten Sprunggelenks a/p, des Fußes seitlich sowie Salzmann- und Ganzbeinaufnahmen) sowie der Sprunggelenksstabilität, da entsprechende pathologische Veränderungen wie bei anderen Knorpelreparationsverfahren adressiert werden müssen, um einen Therapieerfolg zu gewährleisten.

Operationstechnik AutoCart™

Die Operation erfolgt in der Standard-Sprunggelenksarthroskopielagerung. Dies bedeutet Rückenlage, wobei die Ferse an der Kante des Operationstisches platziert werden sollte. Das ist insofern wichtig, als intraoperativ eine maximale Plantarflexion des Sprunggelenks erforderlich ist, um eine bestmögliche Darstellbarkeit vor allem posterior gelegener Läsionen zu gewährleisten. Hierbei dient die Kante des Operationstisches als Hypermochlion. Durch diese Technik ist eine bessere Erreichbarkeit der posterioren Aspekte der Talusschulter gegeben als bei Verwendung von Distraktionsgurten. Unter dem Becken der Operationsseite wird ein Seitenkeilkissen angelegt, sodass Unterschenkel und Fuß in neutraler Rotation zu liegen kommen. Eine Oberschenkelblutsperre wird ebenfalls angelegt.

Je nach Lokalisation der osteochondralen Läsion und der artikulären Begleitpathologien, die operativ adressiert werden, wird der Eingriff rein arthroskopisch oder arthroskopisch assistiert mit anteromedialer oder anterolateraler Mini-open-Arthrotomie ausgelegt. In wenigen Ausnahmefällen kann eine Malleolotomie erforderlich

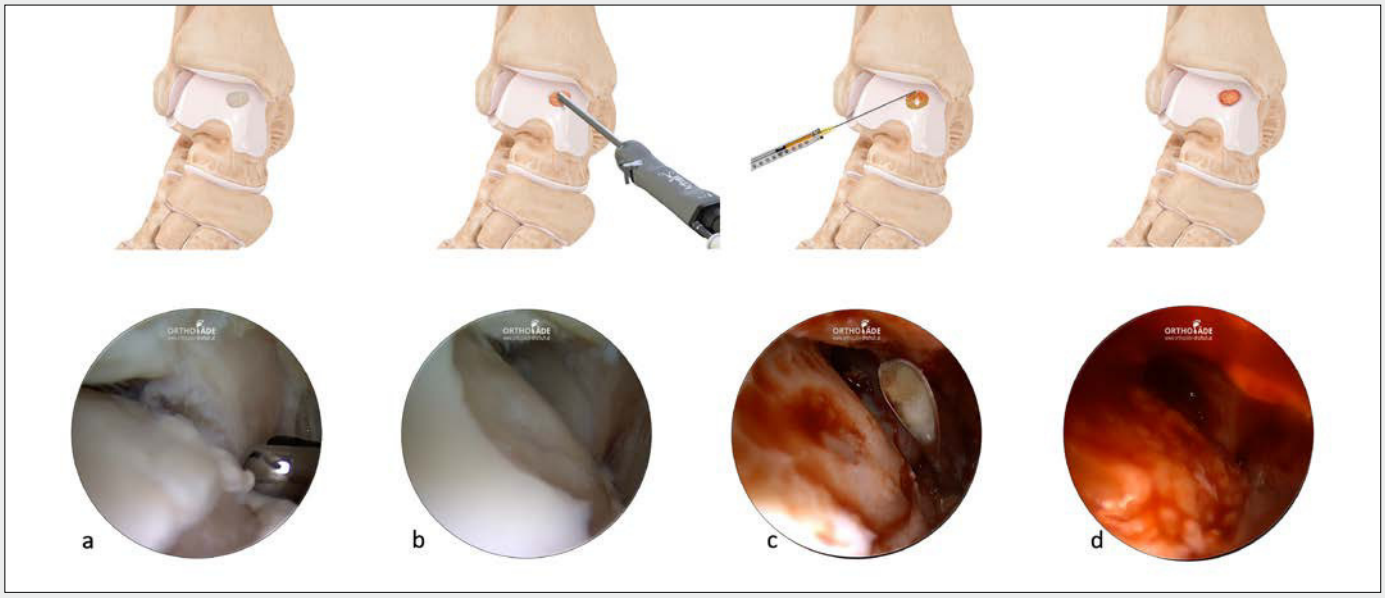

© R. Schuh/Arthrex

Abb. 1: Schematische Darstellung und intraoperative Bilder der wesentlichen Operationsschritte des AutoCart™-Verfahrens: Débridement des Defekts, Aufbringen der pastösen Masse, Versiegelung mittels Thrombin

sein. Dies ist in der präoperativen Planung zu berücksichtigen. Hierbei kann neben der exakten Bestimmung der Lokalisation der Läsion eine Computertomografie in maximaler Plantarflexion hilfreich sein.

Nach Anlage der Standardportale (anteromedial und anterolateral) und Inspektion des Gelenkes erfolgt die Darstellung der Läsion. Nun wird das instabile Knorpelfragment mittels Shaver (Sabre 3,0 mm) reseziert, die Knorpelpartikel werden im GraftNet-System gesammelt. Nachdem scharfe Ränder mit integrem Knorpel erreicht wurden, wird das Gelenk getrocknet. Hierfür wird der Wasser-Inflow beendet, Flüssigkeit abgesaugt und der Defekt mittels Wattestäbchen trocken gelegt.

Zu Beginn der Operation werden ferner nach Blutabnahme 3 x 15 cm^3 stammzellreiches Plasma (ACP) mittels Zentrifugation aufbereitet. Ein Teil des gewonnenen ACP wird zur Herstellung einer Thrombinlösung mittels Thrombinatorsystem verwendet. Simultan werden die gewonnenen Knorpelpartikel aus dem GraftNet-System mit ACP vermischt, wodurch eine gleichförmige, pastöse Masse entsteht. Die gewonnene Thrombinlösung wird mit ACP im Verhältnis 1:1 vermischt.

Nach Trockenlegung des Gelenks wird die pastöse Masse aus Knorpelpartikeln und ACP über einen Trokar appliziert und modelliert. Im Anschluss wird die Fragmentpaste mit der Thrombinlösung überschichtet. Durch die Verbindung des in der Paste enthaltenen Fibrinogens und des applizierten Thrombins entsteht ein stabiler Clot, der das Gemisch in der Läsion hält.

Postoperativ erfolgt die Anlage einer dorsalen Longuette für 48 Stunden. Die Mobilisation erfolgt 2 Wochen entlastend und 4 Wochen mit Bodenkontakt. Je nach Begleiteingriff wird eine CPM-Schiene angelegt. Nach 6 Wochen werden aktive Physiotherapie mit Mobilisation und Propriozeptionstraining sowie ein schrittweiser Belastungsaufbau gestartet.

Präliminäre Ergebnisse

Zwischen Oktober 2021 und Dezember 2022 wurden durch den Autor 34 Patienten mittels eines AutoCart-Verfahrens im Bereich des Sprunggelenks operiert. In 23 Fällen wurde der Eingriff isoliert durchgeführt, bei den restlichen Patienten erfolgte in 3 Fällen eine simultane Rekonstruktion des lateralen Bandapparates, in 6 Fällen eine Spongiosaunterfütterung, in 2 Fällen die Entfernung eines symptomatischen Os trigonum und in 1 Fall die Entfernung von Osteosynthesematerial. Ein Patient wurde nach vorangegangener Arthroskopie einer Malleotomie unterzogen, bei zwei Patienten erfolgte eine anteromediale Arthrotomie. Die restlichen Eingriffe konnten rein arthroskopisch durchgeführt werden.

Die vorläufigen subjektiven Ergebnisse sind vielversprechend und bislang sehr zufriedenstellend, wobei die Ergebnisse einer systematischen Nachuntersuchung für das 2. Quartal 2023 erwartet werden.

Diskussion

Die weiterentwickelte MCI stellt ein einzeitiges Verfahren zur Rekonstruktion von osteochondralen Defekten am Sprunggelenk dar. Die theoretische Wirkungsweise beruht dabei auf einer „Heilungstriade" erfolgreicher Gewebebildung bestehend aus Matrix, Wachstumsfaktoren und regenerativen Zellen. Die Vorteile des Eingriffs liegen im einzeitigen Vorgehen, in der weitgehend rein arthroskopischen Durchführbarkeit sowie der Anwendung ausschließlich körpereigener Substanzen. Ferner ist eine Kombination mit Bonegrafting möglich. Erste Ergebnisse sind vielversprechend und lassen auf das Potenzial der Methode rückschließen. Es bleiben sowohl in der eigenen Population als auch der internationalen Literatur die weitere Entwicklung sowie mittel- und langfristige klinische und morphologische Ergebnisse abzuwarten. ■

Autor:
Priv.-Doz. DDr. **Reinhard Schuh**
FA für Orthopädie und orthopädische Chirurgie, Wien

Literatur:

beim Verfasser

Entgeltliche Einschaltung
Mit freundlicher Unterstützung durch Arthrex GesmbH

R. Hart, Wien/Brünn
R. Valipour, Wien



Ellbogentotalendoprothese bei Pseudoarthrose des distalen Humerus

Distale Humeruspseudoarthrosen werden in den meisten Fällen entweder durch Reosteosynthese oder mit Totalendoprothese versorgt. Beide Lösungen haben ihre Indikationen. Wir berichten über eine Fallserie von Patient*innen, die eine Totalendoprothese des Ellenbogengelenks erhielten.

Die Inzidenz distaler Humerusfrakturen, vor allem bei geriatrischen Patienten, nimmt zu. Dies liegt an der steigenden durchschnittlichen Lebenserwartung sowie der höheren Aktivität älterer Menschen. Dabei handelt es sich oft um komplexe Trümmerfrakturen, deren Behandlung weiterhin viele Hürden bereitstellt.

Heute gilt die Doppelplattenosteosynthese als Goldstandard, wobei die Plattenlage keinen wesentlichen Einfluss auf das Ergebnis hat (parallel vs. senkrecht/90-90).[1,2] Trotz der klar etablierten Regeln zur Versorgung distaler Humerusfrakturen kommt es nach diesen Eingriffen häufig zu Komplikationen. Die wesentlichsten sind:

- Osteosyntheseversagen und Pseudoarthrose
- Ellenbogensteife
- tiefe Infektion

Jede dieser drei Komplikationen stellt schon für sich allein ein großes Problem für die betroffenen Patient*innen dar. Immer wieder treten jedoch auch mehrere Komplikationen zeitgleich auf. Ursächlich hierfür sind unter anderem die schlechte Knochenqualität der älteren Patient*innen, ausgedehnte Trümmerzonen, Unterernährung, Begleiterkrankungen, Rauchen, Übergewicht, Stoffwechselerkrankungen (insbesondere Diabetes mellitus), suboptimale Osteosynthese sowie mangelnde Compliance der Patient*innen.[3]

Patient*innen mit einer distalen Humeruspseudoarthrose klagen über Schmerzen, Bewegungseinschränkungen und nicht selten auch über Instabilität.

Es gibt eine ganze Reihe möglicher Lösungen, jedoch sollten die Beweglichkeit des Gelenks und damit auch der Erhalt der Selbstversorgungsfähigkeit (vor allem im fortgeschrittenen Alter sehr wichtig) Priorität haben. Primär ist die Wiederherstellung der knöchernen Anatomie des distalen Humerus zu erreichen, weshalb immer eine Reosteosynthese mittels Platten und gegebenenfalls Spongiosaplastik in Betracht zu ziehen ist.

1992 veröffentlichten Jupiter und Goodman ihre Dreifachplattentechnik für distale Humeruspseudoarthrosen bei älteren Patient*innen.[4] Zwei Jahre später war Jupiter Koautor einer Studie, die sich auf Pseudoarthrosen nach intraartikulären Frakturen des distalen Humerus konzentrierte.[5] Im Jahr 2003 war er abermals Koautor einer Publikation über instabile distale Humeruspseudoarthrose[6] und 2008 fasste er seine 30-jährige Erfahrung in deren Behandlung zusammen.[7]

Die distalen artikulären Fragmente sollten groß genug sein, um mit mindestens zwei bis drei Verriegelungsschrauben durch jede der Platten im Rahmen der Reosteosynthese fixiert werden zu können. Wenn bereits aus der bildgebenden Untersuchung oder intraoperativ ersichtlich ist, dass dies nicht möglich sein wird, ist eine Reosteosynthese nicht zielführend. In diesem Fall ist es wichtig, die Patient*innen bereits im Vorfeld auch auf die Implantation einer Totalendoprothese vorzubereiten.

Ziel unserer Arbeit war die prospektive, mittelfristige Nachbeobachtung von Patient*innen, deren distale Humeruspseudoarthrose mittels einer Totalendoprothese des Ellenbogens behandelt wurde.

Material und Methodik

Wir haben bei 9 Patient*innen mit Pseudoarthrose des distalen Humerus eine „semiconstrained“ Totalendoprothese des Ellenbogengelenks implantiert. Das Durchschnittsalter der operierten 4 Frauen und 5 Männer betrug 62 Jahre (31–87 Jahre). Alle Patient*innen wurden von erfahrenen orthopädischen Chirurgen operiert. Die durchschnittliche Zeit von der Verletzung bis zur Implantation der Endoprothese betrug 28 Monate (8–35 Monate). In 4 Fällen handelte es sich um eine extraartikuläre Fraktur Typ A nach AO, in 5 Fällen um eine AO-Fraktur Typ C (in einem Fall um eine Hahn-Steinthal-Fraktur).

2 Patientinnen waren primär konservativ behandelt worden. Bei allen anderen Patient*innen war schon mindestens ein Osteosyntheseversuch durchgeführt worden (1–3 Voroperationen: 4-mal 1, 2-mal 2, 1-mal 3 vorangehende Operationen).

Bei 2 Männern bestand der Verdacht auf eine Gelenkinfektion, daher wurde ein zweizeitiges Vorgehen beschlossen. Im ersten Schritt wurden eine komplette Metallentfernung, Gewebeentnahme für Kultur und PCR-Untersuchung, radikales Debridement und Antibiotikabehandlung durchgeführt. Im zweiten Schritt (nach einem Intervall von 8 bzw. 11 Wochen) erfolgte bei negativen Abstrichergebnissen die Implantation einer Ellenbogenprothese.

Bei den beiden Patientinnen, die konservativ vorbehandelt worden waren, aber auch bei 4 anderen Patient*innen bestand eine Steife des Ellenbogengelenks:

- in 2 Fällen eine sehr schwere Steife bis 30°: in 1 Fall Steife in voller Streckung (Abb. 1), im zweiten Fall Steife in 70°–80° Flexion
- schwerer Grad (30°–60°) in 2 Fällen
- mittlerer Grad der Steife (60°–90°) ebenfalls in 2 Fällen

Bei 3 Patient*innen (1 Frau, 2 Männer), die initial operativ behandelt worden waren, bestand eine Ellenbogeninstabilität.

4 initial operierte Patient*innen kamen mit Osteosynthesematerial in situ zu uns, bei 3 Patient*innen war das Osteosynthe-

© Klinik f. Unfallchirurgie, Brno

Abb. 1: Ein 42-jähriger männlicher Patient mit distaler Humeruspseudoarthrose und steifem Ellbogen in voller Streckung (a, b). Anamnestisch in dreimaligen Voreingriffen eine infektiöse Komplikation bekannt. Aufgrunddessen hier ein zweizeitiges Vorgehen. Im ersten Schritt die komplette Metallentfernung, Gewebeentnahme für Kultur und PCR-Untersuchung, radikales Debridement und ausgedehnte Arthrolyse (c, d). Bei nachgewiesener Infektionsfreiheit nun die Implantation einer Ellenbogenendoprothese (e, f). Röntgenkontrolle nach 6 Jahren (g, h)

sematerial bereits an der ursprünglichen Klinik entfernt worden. Alle Patienten klagten über Schmerzen.

Die Implantation der Endoprothese erfolgte unter Antibiose (6-mal einmalige Antibiotikagabe, 3-mal zweimalige Antibiose) in Seitenlage mit frei hängendem Unterarm. Es erfolgte ein ausreichend langer dorsaler Hautschnitt mittig. Der N. ulnaris wurde nur im Bereich der proximalen Ulna präpariert und im weiteren Verlauf geschont. Die Sehne des M. triceps brachii wurde freigelegt, dieser wurde unterminiert und mit einem Drain unterfahren. Somit gelang die Mobilisation nach medial und lateral. Wir machten den medialen Rand des M. triceps brachii frei. Somit gelang der Zugang zum distalen Humerus, um etwaige Fragmente, Kondylen sowie Seitenbänder und Adhäsionen zu entfernen. Damit schafften wir einen Zugang zur Gelenkfläche der proximalen Ulna. Etwaige Fragmente mit engem Nahebezug zu den neurovaskulären Strukturen ventral mussten äußerst vorsichtig geborgen werden. Bei gleichzeitiger Gelenksteife führten wir in dieser Phase eine komplette Arthrolyse des Ellenbogens durch, die meist aus einer ventralen Kapsulektomie und einer Fasziektomie des M. brachialis bestand. Zunächst führten wir eine proximale Ulnaresektion durch und präparierten eine Kavität für die Ulnakomponente. Danach folgte die Radiuskopfresektion. Anschließend frästen und/oder raspelten wir in den Humerusmarkraum. Es folgten die Implantation der Probekomponenten, Verknüpfung sowie Bewegungsamplitude. Nach der Vorbereitung mittels Blutsperre zementierten wir zunächst die ulnare Komponente. Der Zementierung der humeralen Komponente gilt besondere Aufmerksamkeit, da teilweise die Rotationsunterstützung aufgrund der Entfernung der Trümmerzone fehlt. Ein zuverlässiger Verschluss der Humerusmarkhöhle nach proximal war aber in den meisten Fällen nicht möglich, da der Markraum nach proximal erneut an Durchmesser zunimmt. Die Markhöhle wurde sorgfältig mit gepulster Lavage gespült und anschließend mit einem Tupfer ausgiebig getrocknet. Um den Zement ideal einzubringen, mussten wir einen verengten Aufsatz an der Zementpistole verwenden (Standardaufsätze passen nicht durch den verengten Teil der Humerushöhle und die Zementfixierung des Schafts ist proximal davon ungenügend). Wir brachten den Zement nicht unmittelbar nach dem Mischen in die Markhöhle hinein. Wir mischten ihn etwa 30 Sekunden lang im Vakuum und warteten ab, bis er nicht mehr klebte oder anfing, an Konsistenz zuzunehmen (ähnlich der Konsistenz von Zahnpasta). Erst dann brachten wir den Zement in die Markhöhle und un-

Patient*in Geschlecht, Alter, Frakturtyp nach AO	Steife	MEPS präoperativ				MEPS postoperativ			
		Schmerzen	ROM	Stabilität	Funktion	Schmerzen	ROM	Stabilität	Funktion
m/31/C	keine	15	20	0	10	45	20	10	20
m/42/C	<30°	30	5	10	5	30	15	10	20
m/58/C	60°–90°	15	15	5	10	45	20	10	25
m/59/A	60°–90°	0	15	10	10	30	20	10	25
w/63/C	<30°	30	5	10	5	30	15	10	20
w/66/A	keine	0	20	10	25	30	20	10	25
m/71/C	90°–120°	15	15	5	10	45	20	10	25
w/78/A	30°–60°	15	15	10	10	30	20	10	25
w/87/A	30°–60°	15	15	10	5	35	15	10	20
Gesamt Ø		**15**	**14**	**8**	**11**	**37**	**18**	**10**	**23**

Tab. 1: Prä- und postoperative MEPS-Werte der einzelnen Patient*innen

mittelbar danach die humerale Komponente rotations- und höhenrichtig ein (da keine Orientierung des unteren Humerusendes vorliegt, hängt die Position der Komponente oft von der Erfahrung des Operateurs ab). Nach mehrmaligem Spülen und Blutstillen führten wir einen Redondrain ein, vernähten die seitlichen Intervalle des M. triceps brachii, dann das Unterhautgewebe und die Haut. Es erfolgte keine Verlagerung des N. ulnaris. Wir legten einen modifizierten Robert-Jones-Verband an.

Ab dem 1. postoperativen Tag begann jede/r Patient*in aktiv zu trainieren. Die Anlage eines Lymphtapes durch die Physiotherapie wurde als abschwellende Maßnahme durchgeführt. Mittels Skalenuskatheter konnte vor der aktiven Physiotherapie eine adäquate Analgesie durchgeführt werden.

Nach der Entlassung folgte für mindestens 3 Monate eine individuell geleitete intensive Physiotherapie. Die Patienten wurden nach 6 Wochen sowie nach 3, 6 und 12 Monaten, anschließend einmal jährlich nach der Operation untersucht. Die durchschnittliche Nachbeobachtungszeit betrug 7 Jahre (5–16 Jahre). Primär wurde der „Mayo Elbow Performance Score“ (MEPS) als klinischer Score herangezogen.

Ergebnisse

Der MEPS verbesserte sich von durchschnittlich 47 Punkten vor der Operation auf 88 Punkte postoperativ. Am deutlichsten verbesserte sich das Schmerzempfinden – von durchschnittlich 15 Punkten vor der Operation auf 37 Punkte nach der Operation. Auch die Funktion erfuhr eine deutliche Verbesserung – von durchschnittlich 11 Punkten vor der Operation auf 23 Punkte nach der Operation. Stabilität und Bewegungsumfang wurden durch die Implantation der Endoprothese nicht signifikant beeinflusst (Tab. 1). Die subjektive Zufriedenheit mit dem Ergebnis war hoch, 8 von 9 Patient*innen würden sich erneut operieren lassen.

In einem Fall (weiblich, 63 Jahre) entwickelte sich postoperativ ein Hämatom im Unterhautgewebe, welches operativ evakuiert und drainiert wurde. Andere chirurgische Komplikationen während der Operation oder postoperativ wurden nicht festgestellt.

Was die radiologischen Befunde betrifft, wurde in 3 Fällen ein nicht fortschreitender harter Rand von 1–2 mm Breite rund um die Humeruskomponente in den Zonen 1–5 zwischen dem Zement und Knochen gefunden (ohne die subjektive Wahrnehmung des Zustands zu beeinträchtigen), ein Rand um die ulnare Komponente wurde in keinem Fall gefunden.

Diskussion

Die ersten Berichte über die Indikation zur Totalendoprothese bei distalen Humeruspseudoarthrosen stammen vom Hospital for Special Surgery in New York (erste Patient*innen im Jahr 1976). Figgie et al. veröffentlichten die Ergebnisse von 14 Patient*innen mit einer Nachbeobachtungszeit von mindestens 2 Jahren, bei denen in einem Fall eine Luxation, in einem Fall eine Lockerung der Humeruskomponente und in einem Fall eine tiefe Infektion auftrat.[8] Seitdem hat sich nicht nur das Design von Implantaten deutlich verbessert, sondern es haben sich auch neue schonende chirurgische Zugänge entwickelt.[9] Trotzdem haben Cil et al. aus Rochester 20 Jahre später noch nicht überzeugende Ergebnisse von 92 Patient*innen veröffentlicht. Es fanden sich in der Gruppe 32 Reoperationen: Lockerung einer oder beider Komponenten (12 x), Bruch einer der Komponenten (5 x), periprothetische Fraktur (4 x) und Infektion (5 x). Als häufigste Komplikationsrisikofaktoren wurden Alter unter 65 Jahren, mehrfache Voroperationen und eine Infektionsanamnese genannt.[10] Vauclair et al. haben in der Literatur 5 Studien mit insgesamt 138 Patient*innen mit einem Durchschnittsalter von 65 Jahren gefunden und ausgewertet.[11] Die durchschnittliche Zeit von der Verletzung bis zur Behandlung des Gelenks betrug in etwa 40 Monate. Der durchschnittliche Bewegungsumfang nach der Operation betrug gesamt 112°. Komplikationen wurden in 43 % der Fälle beschrieben und 39 Ellenbogen mussten reoperiert werden. Von den 5 Studien sind jedoch zwei bereits oben erwähnt (Figgie et al. und Cil et al.) und eine von Rochester aus dem Jahr 1995 stellt die erste Erfahrung mit

39 Patient*innen dar, die anschließend in die Cil-Studie eingeschlossen wurden. Daher bleiben nur die Studie von LaPorte aus dem Jahr 2008 mit 12 Patient*innen[12] und eine jüngere von Pogliacomi aus dem Jahr 2015 mit 20 Patient*innen[13] übrig. Sogar Pogliacomi et al. berichten von einem hohen Prozentsatz an Komplikationen (30 %) und bevorzugen die Implantation bei Patienten über 70 Jahren mit geringen funktionellen Anforderungen. Aus der obig genannten Literatur ist ersichtlich, dass die Anzahl der Arbeiten zu diesem Thema sehr gering ist.

Auch unsere Patientengruppe ist nicht allzu groß. Die Ergebnisse unserer Fälle wurden jedoch im mittelfristigen Zeitraum von mindestens 5 Jahren ausgewertet, was einige der oben genannten Arbeiten nicht erfüllen. Ein weiterer wichtiger Faktor, den andere Studien nicht berücksichtigen, ist die gleichzeitige Gelenksteife. 6 unserer Patient*innen wiesen eine Ellenbogensteife auf, davon waren 2 schweren Grades und 2 sehr schweren Grades. Wie aus unseren Ergebnissen hervorgeht, ist eine Steife des Ellenbogengelenks keine Kontraindikation für die Implantation der Totalendoprothese, sofern gleichzeitig die adäquate Arthrolyse durchgeführt wird. Im Vergleich zu den anderen Studien haben wir jedoch auch bei komplexen Fällen und bei jüngeren Männern keine wesentlichen Komplikationen beobachtet.

Aus den veröffentlichten Ergebnissen sowie aus unserer Erfahrung wird deutlich, dass die Lösung der distalen Humeruspseudoarthrose mit einer Totalendoprothese heikel zu betrachten ist. Die richtige Auswahl der Patienten (Compliance, keine lokale Infektion in der Anamnese, guter Allgemeinzustand), modernes hochwertiges Implantat, Erfahrung des Operateurs und eine adäquate Zementierungstechnik sind unerlässlich. Für den erfahrenen Operateur ist die Implantation einer Totalendoprothese bei distaler Humeruspseudoarthrose einfacher als die Rekonstruktion und anschließende Plattenosteosynthese. Bei der Endoprothese entfallen die meisten Schritte (Resektion der Pseudoarthrose, Reposition und temporäre Transfixation mit Bohrdrähten, stabile Plattenosteosynthese und Spongioplastik). Etwaiges Osteosynthesematerial muss zur Gänze entfernt werden, um die Entwicklung einer Infektion zu vermeiden. Wenn eine Infektion des OP-Gebietes suspiziert wird, kann ein α-Defensin-Test verwendet werden oder eine Probe des Gewebes an die Histologie geschickt werden, wo ein Histopathologe zelluläre Anzeichen einer akuten Entzündung innerhalb weniger Minuten bestätigen oder ausschließen kann. Sind diese Untersuchungen positiv, brechen wir die Erstimplantation ab. In dem Fall ist ein zweizeitiges Vorgehen empfehlenswert. Bereits vor der präoperativen CT-Untersuchung muss entschieden werden, wie viel Knochen reseziert wird. Reicht das Standardimplantat nicht aus, muss ein Revisionsimplantat verwendet werden. Entscheidend für das Langzeitergebnis der Ellenbogenendoprothese ist unter anderem die Rotationsstabilität der Humeruskomponente. Bei einigen Prothesen wird dies mit einem ventralen „Flansch“ behandelt, bei anderen mit einer kaudalen Verlängerung, welche die distale Resektionsfläche konturiert. Bei der Resektion eines größeren Teils des distalen Humerus entfällt diese zusätzliche Fixierung und die Rotationsstabilität wird dann vollständig vom Zementmantel und dem Profil des Schafts übernommen. Daher ist eine möglichst perfekte Zementierungstechnik äußerst wichtig.

Schlussfolgerungen

Distale Humeruspseudoarthrosen werden in den allermeisten Fällen entweder durch Reosteosynthese oder mit Totalendoprothese versorgt. Beide Lösungen haben ihre Indikationen und erfordern eine genaue präoperative Planung. Es kann vorkommen, dass die geplante Rekonstruktion und Osteosynthese intraoperativ auf die Implantation einer Endoprothese umgestellt werden muss. Daher ist es von Vorteil, wenn der Operateur mit beiden Arten von Operationsverfahren vertraut ist und entsprechend dem intraoperativen Befund reagieren kann. Wenn alle wesentlichen Voraussetzungen für die Implantation einer Totalendoprothese des Ellenbogengelenks, hauptsächlich die richtige Zementierungstechnik und vollständige Arthrolyse, erfüllt sind, sind die Ergebnisse moderner Implantate gut, insbesondere hinsichtlich Schmerzreduzierung und einer deutlichen Funktionsverbesserung der oberen Extremitäten. Daher ist die Totalendoprothetik bei Patient*innen mit schlechter Knochenqualität und distaler Humerusfragmentierung heute die Methode der ersten Wahl. Eine größere Anzahl von Patient*innen und eine längerfristige Nachbeobachtung sind erforderlich, um die guten mittelfristigen Ergebnisse zu bestätigen. ■

Autoren:
Prof. Dr. **Radek Hart**, PhD, FRCS, MHA[1, 2]
Dr. **Ramin Valipour**[1]
[1] Abteilung für Orthopädie und Traumatologie, Klinik Floridsdorf, Wien
[2] Klinik für Unfallchirurgie, Masaryk-Universität, Brünn
E-Mail: radek.hart@gesundheitsverbund.at
ramin.valipour@gesundheitsverbund.at

■04

Literatur:

1 Lee SK et al.: A comparison between orthogonal and parallel plating methods for distal humerus fractures: a prospective randomized trial. Eur J Orthop Surg Traumatol 2014; 24: 1123-31 **2** Yu X et al.: Orthogonal plating method versus parallel plating method in the treatment of distal humerus fractures: a systematic review and meta-analysis. Int J Surg 2019; 69: 49-60 **3** Claessen FMAP et al.: Plate and screw fixation of bicolumnar distal humerus fractures: factors associated with loosening or breakage of implants or nonunion. J Hand Surg Am 2015; 40: 2045-51 **4** Jupiter JB, Goodman LJ: The management of complex distal humerus nonunion in the elderly by elbow capsulectomy, triple plating, and ulnar nerve neurolysis. J Shoulder Elbow Surg 1992; 1: 37-46 **5** McKee M et al.: Reconstruction after malunion and nonunion of intra-articular fractures of the distal humerus. J Bone Joint Surg Br 1994; 76: 614-21 **6** Ring D et al.: Unstable nonunions of the distal part of the humerus. J Bone Joint Surg Am 2003; 85: 1040-6 **7** Jupiter JB: The management of nonunion and malunion of the distal humerus: a 30-year experience. J Orthop Trauma 2008; 22: 742-50 **8** Figgie MP et al.: Salvage of non-union of supracondylar fracture of the humerus by total elbow arthroplasty. J Bone Joint Surg Am 1989; 71: 1058-65 **9** Bryan RS, Morrey BF: Extensive posterior exposure of the elbow. A triceps-sparing approach. Clin Orthop Relat Res 1982; 166: 188-92 **10** Cil A et al.: Linked elbow replacement: a salvage procedure for distal humeral nonunion. J Bone Joint Surg Am 2008; 90: 1939-50 **11** Vauclair F et al.: Distal humerus nonunion: evaluation and management. EFORT Open Rev 2020; 5(5): 289-98 **12** LaPorte DM et al.: Distal humerus nonunion after failed internal fixation: reconstruction with total elbow arthroplasty. Am J Orthop 2008; 37: 531-4 **13** Pogliacomi F et al.: Total elbow arthroplasty in distal humeral nonunion: clinical and radiographic evaluation after a minimum follow-up of three years. J Shoulder Elbow Surg 2015; 24: 1998-2007

Gemeinsame Verabreichung von Kortison mit Hyaluronsäure wirkt chondroprotektiv

Die knorpelschädigenden Effekte von Kortison sollen durch die Kombination mit Hyaluronsäure abgeschwächt werden. Experimentelle Studien und erste klinische Ergebnisse deuten auf eine vielversprechende Therapieoption zur Behandlung der Kniearthrose.

Intraartikuläre Infiltrationen sind ein Eckpfeiler der konservativen Therapie der Kniearthrose. Häufig verabreichte Substanzen sind Lokalanästhetika, Kortison und Hyaluronsäure. Lokalanästhetika werden häufig angewendet, da diese zu einer unmittelbaren Schmerzlinderung führen. Zahlreiche Studien haben allerdings eine Schädigung der Knorpelzellen gezeigt, auch schon nach einer einmaligen Infiltration. Kortison hat einen potenten antiinflammatorischen Effekt und antagonisiert den inflammatorischen Zustand der Arthrose. Allerdings haben Studien gezeigt, dass Kortison proapoptotische Effekte (=programmierter Zelltod) auf Knorpelzellen hat. Hyaluronsäure führt als Viskosupplement zu einer Verbesserung der Gleiteigenschaft des Knorpels und stimuliert auch die körpereigene Produktion von Hyaluronsäure. Zusätzlich ist ein gewisser antiinflammatorischer Effekt von Hyaluronsäure bekannt. In der klinischen Praxis werden am häufigsten Lokalanästhetika gemeinsam mit Kortison verabreicht. Den positiven Effekten dieser gemeinsamen Verabreichung (Schmerzlinderung, Antiinflammation) stehen die bekannten negativen knorpelschädigenden Effekte beider Substanzen gegenüber.

In den letzten Jahren wird vermehrt eine gemeinsame Verabreichung von Kortison mit Hyaluronsäure durchgeführt. Das Ziel ist es, die positiven Effekte von Kortison (Antiinflammation) mit den positiven Effekten von Hyaluronsäure (Viskosupplementation) zu kombinieren. Gleichzeitig sollen die knorpelschädigenden Effekte von Kortison durch Hyaluronsäure abgeschwächt werden.

Präklinische Studien

Der positive Effekt der gemeinsamen Verabreichung zeigt sich am Beispiel von zwei experimentellen Studien an humanen Knorpelzellen.[1,2] In beiden Studien wurde der Knorpel von den Schnittblöcken bei der Knieendoprothetik entnommen, die Knorpelzellen wurden im Labor isoliert und unter verschiedenen Bedingungen mit Testsubstanzen behandelt.

Ziel der ersten Studie war es, zu untersuchen, ob eine gemeinsame Verabreichung von Lokalanästhetika mit Kortison und Hyaluronsäure eine geringere knorpelschädigende Wirkung hat als eine gemeinsame Verabreichung von Lokalanästhetika entweder nur mit Kortison oder Hyaluronsäure.[1] Dafür wurden die Knorpelzellen mit 3 verschiedenen Lokalanästhetika (Lidocain, Bupivacain, Ropivacain) behandelt und die verschiedenen Substanzen (Kortison, Hyaluronsäure und Kortison/Hyaluronsäure) für eine Stunde hinzugefügt. Die Zugabe von Kortison/Hyaluronsäure und Hyaluronsäure führte zu einer besseren metabolischen Aktivität der Knorpelzellen, als wenn Lokalanästhetika nur mit Kortison verabreicht wurden (Abb. 1). Die Studie zeigte auch substanzspezifische Unterschiede der Lokalanästhetika: Lidocain hatte den schlechtesten Effekt auf die Knorpelzellen. Schlussfolgern lässt sich, dass Lokalanästhetika, gemeinsam mit Kortison/Hyaluronsäure verabreicht, eine geringere knorpelschädigende Wirkung haben, als wenn Lokalanästhetika nur mit Kortison verabreicht werden.

Das Ziel der zweiten Studie war es, zu untersuchen, wie sich die gemeinsame Verabreichung von Kortison/Hyaluronsäure in einem proinflammatorischen Modell auf die Knorpelzellen auswirkt.[2] Hierfür wurden die Knorpelzellen mit proinflammatorischen Zytokinen (IL-1β und IL-17) für insgesamt 6 Tage behan-

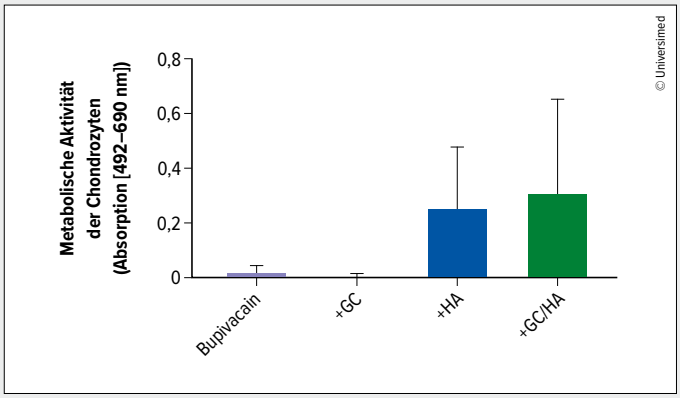

Abb. 1: Die Knorpelzellen wurden mit dem Lokalanästhetikum Bupivacain behandelt und zusätzlich mit den Testsubstanzen Glukokortikoid (GC), Hyaluronsäure (HA) und GC gemeinsam mit HA (GC/HA)[1]

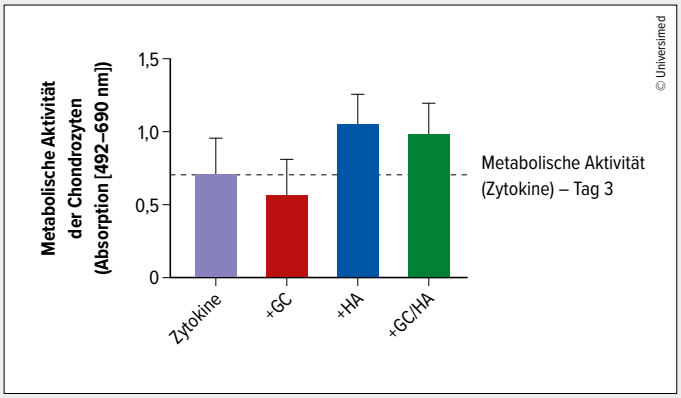

Abb. 2: Die Knorpelzellen wurden 3 Tage mit proinflammatorischen Zytokinen behandelt und anschließend 3 weitere Tage mit den Testsubstanzen[2]

haemo-pharma.at • Bankgasse 3, 7000 Eisenstadt • **E** office@haemo-pharma.at • **T** +43 2682 22700 0

Haemo pharma

Home of Regeneration

CINGAL

Sofortige und langanhaltende Schmerzlinderung.

2-IN-1 KOMBINATIONSPRÄPARAT

- Einzigartige Kombination aus quer-vernetzter Hyaluronsäure und Cortison für eine schnelle und langanhaltende Schmerzlinderung*
- Das weltweit einzige 2-in-1 Präparat mit optimaler und sich ergänzender Wirkstoffkombination

HOHER BEHANDLUNGSKOMFORT

- Nur eine Injektion im Behandlungszyklus
- Behandelt Schmerzen gezielt dort, wo sie entstehen
- Minimales Infektionsrisiko
- Lindert Schmerzen und Beschwerden sofort und langanhaltend*

*Hangody L., Szody R., Lukasik P. et al. Intraarticular Injection of a Cross-Linked Sodium Hyaluronate Combined with Triamcinolone Hexace[1]tonide (CINGAL®) to Provide Symptomatic Relief of Osteoarthritis of the Knee: A Randomized, Double-Blind, Placebo-Controlled Multicenter Clinical Trial. Cartilage 2017; Online first published May 23, 2017
de Campos G.C., Rezende M.U., Pailo A.F. et al. Adding triamcinolone improves viscosupplementation: a randomized clinical trial. Clin Orthop Relat Res. 2013;471:613-20
CINGAL® 13-01. A randomized, double-blind, placebo-controlled, active comparator Phase 3 study

Scannen & mehr über Cingal® erfahren.

CINGAL · MONOVISC · ORTHOVISC · ORTHOVISC-T · IMPACT · HYALOFAST · spheroX · PARCUS MEDICAL · MARROW CELLUTION™ · nano fx · CHONDRECTOM® · AlloSource DOING MORE WITH LIFE

delt. Nach 3 Tagen wurden die Testsubstanzen hinzugefügt. Die metabolische Aktivität war höher, wenn Knorpelzellen mit Kortison/Hyaluronsäure und Hyaluronsäure behandelt wurden, als wenn nur Kortison ergänzt wurde (Abb. 2). Die gemeinsame Verabreichung von Kortison/Hyaluronsäure hat einen potenten antiinflammatorischen Effekt und gleichzeitig einen knorpelschonenden Effekt, der sich bei der alleinigen Verabreichung von Kortison nicht zeigt.

Klinische Studien

Einige klinische Studien haben bereits die klinische Wirksamkeit der gemeinsamen Verabreichung von Kortison und Hyaluronsäure zur Behandlung der Kniearthrose untersucht und bestätigt. Hangody et al. führten 2018 eine randomisierte, placebokontrollierte, doppelverblindete Multicenterstudie durch.[3] Insgesamt erhielten 368 Patienten entweder Kortison/Hyaluronsäure, Hyaluronsäure oder Kochsalz (=Placebo). Eine klinische Evaluation sowie eine Schmerzevaluation (WOMAC und VAS) wurden nach 1, 3, 6, 12, 18 und 26 Wochen erhoben. Die Auswertungen zeigten eine signifikante Überlegenheit von Kortison/Hyaluronsäure und Hyaluronsäure gegenüber Placebo. Nach 1 und 3 Wochen war Kortison/Hyaluronsäure der alleinigen Verabreichung von Hyaluronsäure überlegen. Dieser Effekt war ab Woche 6 nicht mehr sichtbar.

In Zusammenschau der experimentellen Studien und der ersten klinischen Ergebnissen bietet die gemeinsame Verabreichung von Kortison und Hyaluronsäure eine vielversprechende Therapieoption zur Behandlung der Kniearthrose. Weitere klinische Studien werden zeigen, ob sich eine Überlegenheit in Langzeitergebnissen widerspiegelt. ■

Autoren:
Dr. **Lukas Moser**
Prof. Dr. **Stefan Nehrer**

Klinische Abteilung für Orthopädie und Traumatologie, Universitätsklinikum Krems
Zentrum für Regenerative Medizin
Universität für Weiterbildung, Krems
E-Mail: stefan.nehrer@donau-uni.ac.at

Literatur:

1 Moser LB et al.: Hyaluronic acid as a carrier supports the effects of glucocorticoids and diminishes the cytotoxic effects of local anesthetics in human articular chondrocytes in vitro. Int J Mol Sci 2021; 22: 11503 **2** Bauer C et al.: Increased chondroprotective effect of combining hyaluronic acid with a glucocorticoid compared to separate administration on cytokine-treated osteoarthritic chondrocytes in a 2D culture. Biomedicines 2022; 10: 1733 **3** Hangody L et al.: Intraarticular injection of a cross-linked sodium hyaluronate combined with triamcinolone hexacetonide (Cingal) to provide symptomatic relief of osteoarthritis of the knee: a randomized, double-blind, placebo-controlled multicenter clinical trial. Cartilage 2018; 9: 276-83

Entgeltliche Einschaltung
Mit freundlicher Unterstützung durch Haemo Pharma GmbH

NEWS

UKH Linz: Wissen im Fokus

Reger Besucherandrang bei zwei Fachveranstaltungen im Jänner.

Ein guter Start ins Jahr 2023 bedeutet im AUVA-Unfallkrankenhaus Linz klarerweise die weiterhin optimale Versorgung und Behandlung der Patient*innen. „Aber auch das Wissen und die Wissenschaft dürfen keinesfalls zu kurz kommen“, betont Mag. Marina Pree-Candido, Direktorin der AUVA-Landesstelle Linz. So lud das Team am 18. Jänner zu einem fächerübergreifenden Seminarabend und von 26.–27. Jänner zur Veranstaltung „Das Knie im Fokus“.

Gemeinsam mit Univ.-Prof. Dr. Tobias Gotterbarm, Vorstand der Kepler Universitätsklinik für Orthopädie und Traumatologie, und Doz. Dr. Andreas Shamiyeh, Vorstand der Universitätsklinik für Allgemeinchirurgie und Viszeralchirurgie, empfing Prim. Dr. Klaus Katzensteiner, ärztlicher Leiter des UKH, zahlreiche Interessierte

bei einem Seminarabend. Dr. Christian Rodemund startete mit einer Erfolgsstory zur bereits 15 Jahre bestehenden minimalinvasiven Fersenbeinfrakturversorgung. Weiter ging es mit Dr. Robert Hafner, der über den „Linzer Fingerfixateur mit Durchblick“ berichtete. Doz. Dr. Christoph Schlimp referierte über das Management bei blutverdünnten Patient*innen vor einem operativen Eingriff.

Ende Jänner drehte sich dann alles um ein häufiges Problemgelenk: Beim Symposium „Das Knie im Fokus“ wurden Techniken der Kniechirurgie in Theorie und Praxis vermittelt. Am ersten Veranstaltungstag wurde über Kreuzbandrekonstruktion, Multiligamentversorgung, Meniskusrekonstruktion bzw. -transplantation und Knorpelregeneration referiert und diskutiert. Am zweiten Tag wurden im Surgical Skills Lab des UKH praktische Übungen durchgeführt (Bild). *(red)* ■

Quelle:

Presseinformation der AUVA-Landesstelle Linz

Reisestipendium der ÖGU

Bericht aus Berlin

Eindrücke, Lehrreiches und mehr vom Deutschen Kongress für Orthopädie und Unfallchirurgie (DKOU) 2022.

Das Motto des diesjährigen DKOU lautete „Mit Begeisterung für unsere Patienten“. Ebendiese war nach dem weniger gut besuchten letztjährigen Kongress wieder voll spürbar. Die Hallen waren gut gefüllt, die Vorträge und Kurse auf höchstem Niveau. Es ergaben sich viele Möglichkeiten, mit Kollegen anderer Kliniken und Forschungsgruppen in Kontakt zu treten, Ideen und alternative Therapiemethoden zu diskutieren und so das eigene Spektrum zu erweitern und neue Konzepte mit nach Salzburg zu nehmen.

Auch abseits des Kongresses zeigte sich Berlin von seiner schönsten Seite. Ein Spätsommer wie aus dem Bilderbuch. Volle Straßen, Bars und ein gelungener Kongressabend rundeten die durchwegs gelungene Woche ab.

Unsere Arbeitsgruppe „No Limit Surgery“ (NLS, http://nolimitsurgery.com/), das Institut für Sehnen- und Knochenregeneration und die Universitätsklinik für Orthopädie und Traumatologie der Paracelsus Medizinischen Privatuniversität Salzburg hatten so die Gelegenheit, ihre Projekte einem breiten Fachpublikum zu präsentieren. So konnten die Erkenntnisse einer Studie am anatomischen Präparat zur Off-label-Therapie von komplexen Mittelgesichtsfrakturen mittels eines Handfixateurs für den Einsatz in „low-income countries“ im ersten Vortrag des Kongresses vorgestellt werden. Neue Ergebnisse zur Osseointegration von Implantaten in Verbindung mit BMP-2 und extrazellulären Vesikeln und die Förderung der knöchernen Regeneration von diaphysären „critical-sized defects“ im Kleintiermodell wurden in der Postersession behandelt und diskutiert. Zudem konnte ich die Ergebnisse der Frakturtherapie durch einen gefäßgestielten Periostlappen im Rattenmodell in einem Vortrag präsentieren.

© Deininger

Dr. Christian Deininger beim DKOU 2022

Ich bedanke mich sehr herzlich bei der Österreichischen Gesellschaft für Unfallchirurgie für ihre Unterstützung und die Förderung klinischer Forschungsprojekte sowie der Grundlagenforschung in Österreich. ■

Autor: Dr. **Christian Deininger**
Universitätsklinik für Orthopädie und Traumatologie,
Universitätsklinikum Landeskrankenhaus Salzburg
E-Mail: c.deininger@salk.at

■04

Quelle:

Deutscher Kongress für Orthopädie und Unfallchirurgie (DKOU), 25.–28. Oktober 2022, Berlin

Orthopäde und Standespolitiker mit Leib und Seele

Der Berufsverband der Österreichischen Fachärzte für Orthopädie (BVdO) ernennt Dr. Rudolf Sigmund zum Ehrenmitglied.

Zum Auftakt der Jahrestagung verlieh BVdO-Präsident Prof. Dr. Ronald Dorotka die Ehrenmitgliedschaft an ein langjähriges Vorstandsmitglied: Dr. Rudolf Sigmund ist seit 1998 als Fachgruppenvorstand für Orthopädie und orthopädische Chirurgie in der Ärztekammer Burgenland und seit 2001 als Obmann der Bundesfachgruppe Orthopädie und orthopädische Chirurgie der Österreichischen Ärztekammer standespolitisch tätig. Er ist langjähriges Vorstandsmitglied in der ÖGO und im BVdO und auch in vielen anderen fachspezifischen und standespolitischen Ausschüssen tätig. Unter anderem hat er maßgeblich am Rasterzeugnis der Ärzte-Ausbildungsordnung 2015 mitgewirkt.

„Er ist Orthopäde und Standespolitiker mit Leib und Seele und ein Medizinphilosoph", fasste Dorotka zusammen.

© Universimed

Prof. Ronald Dorotka (re.) überreicht Dr. Rudolf Sigmund (li.) die BVdO-Ehrenmitgliedschaft

Eine Kostprobe seiner Philosophie gab Sigmund dann in seiner Dankesrede: „Leben ist definiert durch fünf Kennzeichen: Stoffwechsel, Wachstum, Sinneswahrnehmung, Fortpflanzung und Bewegung", sagte er. Diese fünf Bereiche bilden ein komplexes System und beeinflussen sich wechselseitig. Orthopäd*innen sollten daher bei ihrer Kernaufgabe – nämlich Bewegung zu ermöglichen und zu erhalten – auch die anderen Lebensbereiche miteinbeziehen. ■

Bericht: Mag. **Christine Lindengrün**

■04

Quelle:

Jahrestagung des Berufsverbandes der Österreichischen Fachärzte für Orthopädie (BVdO), 19. November 2022, Wien

Wohin sich die Orthopädie bewegt

Entwicklungen der Gesundheitsversorgung im niedergelassenen Bereich aus Sicht der Ärztekammer.

Durch die Zusammenlegung der Fächer werde es mittelfristig immer mehr Fachärzte für Orthopädie & Traumatologie geben, welche die „alten" Fachärzte für Orthopädie bzw. Unfallchirurgie ablösen werden, konstatierte Dr. Thomas Holzgruber, Kammeramtsdirektor der Ärztekammer für Wien, bei der Jahrestagung des BVdO. Daraus folgen: ein verändertes Leistungsspektrum, neue Tarife und geänderte Versorgungsstrukturen.

© Stefan Seelig

KAD Dr. Thomas Holzgruber

Trend zu ambulanten Leistungen

Wie in allen Fächern führt der medizinische Fortschritt auch in der Orthopädie und Traumatologie dazu, dass immer mehr diagnostische und therapeutische Leistungen ambulant durchgeführt werden können. „Was ambulant gemacht werden kann, wird früher oder später auch ambulant angeboten werden", meint Holzgruber. Das betrifft zum Beispiel die Verschiebung von tagesklinischen Leistungen von Spitälern in den niedergelassenen Bereich. Niedergelassene Ärzt*innen werden Operationssäle gemeinsam nutzen. Auch die Ausbildung wird vermehrt in Ordinationen bzw. Gruppenpraxen stattfinden.

Einzelordinationen gehen schon jetzt tendenziell zurück, die Anzahl von Gruppenpraxen oder Ordinationen mit angestellten Ärzt*innen steigt stetig. Dadurch können längere Öffnungszeiten angeboten und die Auflagen für die Ordinationsführung gemeinsam bewältigt werden.

Die Kooperation mit anderen Gesundheitsberufen wird immer wichtiger werden, so Holzgruber, da trotz steigender Anzahl an Ärzt*innen ein gefühlter Mangel herrscht. Trotzdem sei es wichtig, dass größere Einheiten in ärztlicher Hand bleiben, betonte Holzgruber. ■

Bericht: Mag. **Christine Lindengrün**

■04

Quelle:

Jahrestagung des Berufsverbandes der Österreichischen Fachärzte für Orthopädie (BVdO), 19. November 2022, Wien

BVdO-Jahrestagung

Präventionsprogramme im Sport nutzen

Wo Sport betrieben wird, kommt es leider auch zu Verletzungen. Wie man diese verhindern kann, war eines der Themen bei der Jahrestagung des BVdO 2022.

Doz. Dr. Karin Pieber (Universitätsklinikum St. Pölten) präsentierte verschiedene Programme zur Prävention von Sportverletzungen. Da gibt es zum Beispiel die App „Get Set“ oder „Stop X“, ein Programm zur Prävention von Knieverletzungen. Im Fußballsport bereits sehr bewährt haben sich auch „FIFA 11+“ und „FIFA 11+ kids“. Eine Übersicht und Links zu weiteren spezifischen Präventionsprogrammen findet man auf der Website der Gesellschaft für Orthopädisch-Traumatologische Sportmedizin (GOTS) unter www.gots.org/praevention.

Die Effektivität solcher Programme ist wissenschaftlich belegt, wie Pieber betonte. So konnten zum Beispiel VKB-Rupturen bei jungen Sportlerinnen um 64% reduziert werden.[1] Empfohlen wird, vor und während der Saison 2- bis 3-mal pro Woche für 10–20 Minuten ein spezifisches Training von Kraft, Beweglichkeit, Sensomotorik und Geschicklichkeit durchzuführen.

Auch Verletzungen des oberen Sprunggelenks (OSG), vor allem Re-Verletzungen, können wirksam verhindert werden: sowohl mit Krafttraining als auch mit sensomotorischen Übungen, Tapes oder Orthesen.[2–5]

Sehr wichtig für alle Sportler sind laut Pieber rumpfkräftigende Übungen, denn eine gute Rumpfstabilität kann sehr viele verschiedene Sportverletzungen abwenden.

Wissen in die Praxis bringen

Die wissenschaftliche Evidenz ist also vorhanden und es gibt auch schon eine Reihe sehr guter Präventionsprogramme. Die Herausforderung besteht nun darin, bei Sportvereinen, Lehrern und Trainern ein Problembewusstsein zu schaffen, damit Verletzungsprävention auch implementiert wird. Jeder Sportler sollte die sportartspezifischen Belastungen und Risikofaktoren kennen und über vorhandene Präventionsprogramme informiert werden.

Zur Steigerung der Attraktivität, vor allem für Jugendliche, sollten neue Technologien wie Apps und Sensoren vermehrt genutzt werden, meint Pieber. ■

Buchtipp: Romain Seil und Thomas Tischer (Hrsg.): Primärprävention von Sportverletzungen. Vopelius 2019

■04

Quelle:

Jahrestagung des Berufsverbandes der Österreichischen Fachärzte für Orthopädie (BVdO), 19. November 2022, Wien

Literatur:

1 Mattu AT et al.: Prevention of non-contact anterior cruciate ligament injuries among youth female athletes: an umbrella review. Int J Environ Res Public Health 2022; 19(8): 4648 **2** Verhagen E, Bay K: Optimising ankle sprain prevention: a critical review and practical appraisal of the literature. Br J Sports Med 2010; 44(15): 1082-8 **3** Bleakley CM et al.: Rehabilitation exercises reduce reinjury post ankle sprain, but the content and parameters of an optimal exercise program have yet to be established: a systematic review and meta-analysis. Arch Phys Med Rehabil 2019 ; 100(7) : 1367-75 **4** Kaminski TW et al.: Prevention of lateral ankle sprains. J Athl Train 2019; 54(6): 650-61 **5** Nouni-Garcia R et al.: Clinical benefit of the FIFA 11 programme for the prevention of hamstring and lateral ankle ligament injuries among amateur soccer players. Inj Prev 2018; 24(2) : 149-54

Weniger Operationen durch humane Knochenschrauben

Den Patient*innen nach einer Operation unnötige Schmerzen und Komplikationen ersparen – das ermöglicht Shark Screw®, ein Transplantat aus humanem Material, das bei Knochenbrüchen, Arthrose, Fehlstellungen und anderen orthopädischen Leiden eingesetzt wird.

Menschliche Knochentransplantate sind schon seit Jahrzehnten erfolgreich im Einsatz, egal ob bei Hüft- oder Knieprothesen, Kieferknochenaufbau, Kreuzbandrissen, Wirbelsäulenoperationen, Knochentumoren, Zysten oder Unfällen mit Knochenverlust. „Gerade Chirurgen aus der Schulter- und Kniechirurgie warten sehnsüchtig auf innovative Produktlösungen aus Knochen“, sagt der Orthopäde Dr. Klaus Pastl, der seit 25 Jahren mit Schrauben aus menschlichem Knochen forscht. Mit dem MedTech-Start-up-Unternehmen surgebright GmbH, das er gemeinsam mit seinen Söhnen Lukas und Thomas Pastl 2016 gegründet hat, und der von ihm entwickelten Knochenschraube Shark Screw® will er neue Maßstäbe setzen.

© Surgebright

Thomas Pastl, Arnold Reikerstorfer, Catharina Chiari, Markus Reichkendler, Klaus Pastl (v. l. n. r.)

Fremdkörperreaktionen bleiben aus

Über 170 Millionen Metallschrauben werden weltweit jährlich bei Operationen am menschlichen Körper verwendet. Die meisten dieser Fremdkörper müssen in einer aufwendigen zweiten Operation wieder entfernt werden, was oft zusätzliche Komplikationen und Schmerzen für die Patienten verursacht. Durch den Einsatz von humanen Spenderknochen konnte der Oberösterreicher Pastl einen schnelleren und effizienteren Heilungsprozess für seine Patienten erzielen. Gemeinsam mit dem Deutschen Institut für Zell- und Gewebeersatz (DIZG) in Berlin produziert das Start-up Schrauben aus menschlichem Knochengewebe, die zur Fixierung eingesetzt werden. „Die eigentlichen Shark-Screw®-Innovationen entstehen durch die Chirurgen direkt am Operationstisch, die in der Praxis laufend neue Operationstechniken und Einsatzgebiete entwickeln“, so Pastl.

Die Firma surgebright betreibt eine zertifizierte österreichische Gewebebank und produziert Transplantate aus humanen Spenderknochen, die körperfremde Materialien wie Metall oder Kunststoff ersetzen. „Wir haben uns zum Ziel gesetzt, in den nächsten Jahren 500 000 Patientinnen und Patienten weltweit das Risiko einer zweiten Operation zu ersparen und 5000 Chirurgen für den Einsatz von Shark Screw® zu schulen“, so Geschäftsführer Thomas Pastl.

Allein in Österreich wurden bereits über 4000 Knochenschrauben des innovativen Start-ups implantiert, 80 verschiedene orthopädische und unfallchirurgische Krankheitsbilder können derzeit mit Shark Screw® versorgt werden. „Studien konnten zeigen, dass die Shark Screw® durch primäre Knochenheilung und ohne Entzündungsreaktionen in den Knochen einheilt“, so Pastl.

„In den letzten Jahren haben wir rund 400 Patientinnen und Patienten mit Shark Screw® versorgt. Bei den meisten sind die Schrauben bereits nach einem Jahr vollständig in eigenen Knochen umgebaut“, sagt Dr. Markus Reichkendler, Leitung Unfallchirurgie und Orthopädie, BKH Schwaz. Bei komplexen Brüchen an Fuß, Hand und Knie ist das Team am BKH Schwaz sogar weltweiter Vorreiter.

„Unsere Spezialteams an der Medizinischen Universität Wien haben mit der Knochenschraube von surgebright sehr erfolgreich Patienten mit osteochondralen Läsionen, Hallux valgus, Pseudarthrosen und anderen Hand- und Fußfehlstellungen behandelt. Die biologische Osteosynthese mit der Shark Screw® hat auch großes Potenzial in der Kinderorthopädie“, meint Prof. Dr. Catharina Chiari, MSc, Präsidentin der Österreichischen Gesellschaft für Orthopädie und orthopädische Chirurgie.

Nachhaltigkeit groß geschrieben

„Alle für den Einsatz der Shark Screw® notwendigen Instrumente sind wiederverwendbar, womit wir ein Zeichen gegen den starken Trend der Einweginstrumente in der Medizintechnik setzen“, betont Geschäftsführer Thomas Pastl. Basierend auf einem Dreisäulenmodell, das durch die österreichische Behörde AGES zertifiziert ist, wird maximale Patientensicherheit beim Screening, bei der Herstellung, der Sterilisation und der Rückverfolgbarkeit gewährleistet. Nachdem das Unternehmen in Österreich bereits erfolgreich etabliert wurde, ist nun eine kontinuierliche Ausdehnung des Marktes auf weitere europäische Länder sowie die USA, Japan, China und Indien geplant. ■

Nähere Informationen: www.surgebright.com
www.youtube.com/@surgebright

Bericht: **Reinhard Hofer**

Quelle:

Pressefrühstück „Shark Screw®: Was bringt die Zukunft?“, 14. Oktober 2022, Linz

Nachruf Prim. i. R. Univ.-Doz. Dr. Ernst Kutscha-Lissberg (3. 4. 1937–28. 9. 2022)

Die österreichische Unfallchirurgie (ÖGU) hat einen prominenten Vertreter ihres Faches durch den Tod von Ernst Kutscha-Lissberg verloren.

Er war Präsident der ÖGU (1997), Primarius der unfallchirurgischen Abteilung (1979–2002) und ärztlicher Direktor des Krankenhauses Neunkirchen (1996–2002).

Nach der Promotion zum Dr. med. univ. (1962) trat er auf Einladung von o. Univ.-Prof. Dr. Paul Fuchsig an der I. Universitätsklinik für Chirurgie, Wien, ein, durchlief alle Stationen der chirurgischen Ausbildung einschließlich Neurochirurgie und Intensivmedizin, ohne in die Falle der Superspezialisierung zu geraten, um schließlich definitiv an der I. Unfallstation zu landen, wo er als Oberarzt die Wandlungen zu Lehrkanzel I und I. Universitätsklinik für Unfallchirurgie unter o. Univ.-Prof. Dr. Emanuel Trojan mittrug (1962–1978). Er war gemeinsam mit Hans Poigenfürst dafür verantwortlich, dass die Klinik Trojan in Österreich überragende Bedeutung erlangte.

1964 heiratete er Margit Wallisch, „die beste Ehefrau von allen“. 3 Buben wurden ihnen geschenkt: Peter (1966), Friedrich (1967) und Florian (1977). Friedrich und Florian wurden Unfallchirurgen wie der Vater.

Ernst Kutscha war ein besonderer Mensch: ruhig, abwägend, auch nachdenklich. Direkten Auseinandersetzungen ging er gerne aus dem Weg. Er organisierte die schönsten, ausgeklügelsten, einfallsreichsten und ausgelassensten Feste. Berühmt waren die Sommerfeste auf den väterlichen Latifundien in Neunkirchen zum Ausklang des 6 Wochen andauernden Sommerdauerdienstes der Unfallstation. Es wurde gegrillt, das Bier floss aus dem Fass, bis die Müdigkeit die Helden der Arbeit übermannte und sie auf dem Boden einschliefen.

Fußball (als Tormann schaffte er es bis zur I. Liga und wirkte in der niederösterreichischen Landesauswahl mit), Segelfliegen und Motorradfahren begeisterten ihn.

Er war immer von besten Freunden umgeben und pflegte eine gediegene Freundschaft zu jenen, die er an sich heranließ. Körperlich schonte er sich nicht, dies führte in den 1960er-Jahren zu Lähmungserscheinungen am Bein und zu Bandscheibenoperationen mit langwieriger Restitution.

Als Arzt war er eine besondere Erscheinung: ruhig, sachlich, bedacht, abwägend, mit Empathie beschenkt, mit fundiertem Wissen ausgestattet, seiner Verantwortung immer bewusst, chirurgisch-technisch von höchster Klasse, selbstkritisch und mit großer Hingabe um die Patienten bemüht, fernab von jedem Jahrmarktgehabe.

© Foto Wieland

Doz. Ernst Kutscha-Lissberg (1937–2022)

Als Chef und Ausbildner war er beispielgebend, fördernd und weitsichtig. Einer der Mitarbeiter beschrieb es wie folgt: „Ich habe den besten Chef, den schönsten Beruf und die beglückendste Aufgabe.“

Ernst Kutscha war ein ausgezeichneter, bewanderter und vernünftiger Unfallchirurg, ein Mensch, der in seinem Einflussbereich der Welt durch sein Wirken eine andere Prägung gegeben hat. Ein Kämpfer für das Größere, für das Umfassende, sowohl im Beruf als auch privat. Da ein Pionier, ein Reformer, dort ein Bewahrer. Dies alles war der Grund dafür, dass unser verehrter Chef, Professor Trojan, immer der Meinung war, dass Kutscha für die höchsten akademischen Ehren geeignet sei. Der Unfallchirurgie in Neunkirchen hat er eine neue, „Kutscha’sche“ Seele eingehaucht. Seine wissenschaftlichen Schwerpunkte waren:

- Die Verletzungen im Kindesalter (E. Kutscha-Lissberg und R. Rauhs: „Frische Ellbogenverletzungen im Wachstumsalter“, Hefte Unfallheilk. 118, Springer 1974),
- Vorfußverletzungen (Lisfranc-Gelenk),
- Das Schädel-Hirn-Trauma (Hirndruck bei kontrollierter Hypo- und Hypertension im Tierexperiment, Habilitationsarbeit 1976/1977).

So entschlossen, wie er seinen Beruf und Berufung ausgeübt hat, so hingebungsvoll hat er sich der Lust am Sein gewidmet. Priorität genossen seine Frau Margit und die Söhne. Die Familie wurde über alles gestellt, die Bande wurden gepflegt, Zuwachs wurde gefeiert, die 7 Enkelkinder und die 2 Urenkel waren elementare Bausteine des Lebensgebäudes. Daneben widmete er sich der Jagd und der Pflege des Mundharmonikaspiels auf höchstem Niveau (Enzenreith-Mundharmonikaquartett, Teilnahme an der „Weltmeisterschaft“ in Innsbruck 2004).

Er war ein beliebter und anerkannter Bürger seiner Geburtsstadt Neunkirchen. In Würdigung seiner Verdienste wurde ihm der Ehrenring der Stadt verliehen.

Seine Frau Margit, seine Söhne Fritz und Florian, seine Schwiegerkinder, 7 Enkelkinder, 2 Urenkel und die Stadt Neunkirchen trauern um ihn. Margit und der Familie gilt unser Mitgefühl.

Der Tod ordnet die Welt neu, scheinbar hat sich nichts verändert, und doch ist die Welt für uns ganz anders geworden. ■

Autor: em. O. Univ.-Prof. Dr. **Vilmos Vécsei**
Wien

Covid-19

Schwangerschaftskomplikationen bei ungeimpften Rheumapatientinnen

Frauen mit rheumatischen Erkrankungen im gebärfähigen Alter sollte dringend eine Covid-19-Impfung empfohlen werden. Denn Ungeimpfte, die in der Schwangerschaft an Covid-19 erkranken, erleiden häufiger eine Frühgeburt, und die Babys von Nichtgeimpften haben ein geringeres Geburtsgewicht.

In Österreich empfehlen sowohl das Nationale Impfgremium als auch die Österreichische Gesellschaft für Gynäkologie und Geburtshilfe eine Covid-Impfung für Schwangere vor dem Hintergrund, dass Schwangere schwerer an Covid erkranken und auch häufiger beatmet werden müssen. Eine deskriptive Studie, die beim Kongress des American College of Rheumatology (ACR) vorgestellt wurde, verdeutlicht jetzt, dass nicht nur die Mütter, sondern auch der Nachwuchs von der Impfung der Mutter profitieren.[1]

In dieser Studie wurden die geburtshilflichen Ergebnisse von Frauen mit rheumatischen und muskuloskelettalen Erkrankungen und einer Covid-19-Infektion während der Schwangerschaft in Abhängigkeit vom Covid-19-Impfstatus untersucht. Alle Daten wurden dem Covid-19-Register der Global Rheumatology Alliance (C19 GRA) entnommen, das Informationen über Covid-19-Infektionen bei Patienten mit rheumatischen Erkrankungen sammelt.

Sinead Maguire vom St. James's Hospital in Dublin und ihr Forschungsteam wählten vom März 2020 bis zum Februar 2022 schwangere Frauen aus dem C19 GRA-Register aus. Sie ergänzten die Registerdaten mit zusätzlichen Informationen, die über elektronische Umfragen bei Ärzten und Pflegepersonal erhoben wurden, die zuvor Daten über schwangere Patientinnen an das C19 GRA-Register übermittelt hatten.

In der Studie wurden die geburtshilflichen Ergebnisse nach der Anzahl der vor der Covid-19-Infektion erhaltenen Impfstoffdosen ausgewertet. „Wir definierten diejenigen, die keine oder nur eine Dosis des Covid-19-Impfstoffs erhalten hatten, als ungeimpft und diejenigen, die zwei oder mehr als zwei Dosen erhalten hatten, als vollständig geimpft", so Maguire.

Insgesamt konnten 73 Schwangerschaften bei Frauen identifiziert werden, die sowohl eine rheumatische Erkrankung als auch eine Covid-19-Infektion während der Schwangerschaft hatten. Die häufigste Grunderkrankung war systemischer Lupus erythematodes (23,3 %, n = 17), gefolgt von rheumatoider Arthritis (21,9 %, n = 16). Zum Zeitpunkt der Covid-19-Diagnose waren 69,9 % (n = 51) der Studienteilnehmer in Remission, 4,1 % (n = 3) wiesen eine schwere Krankheitsaktivität auf. Die anderen hatten einen leichten bis mäßigen Krankheitsstatus.

Während des Zeitraums der Datenerhebung dauerten 24,7 % (n = 18) der Schwangerschaften noch an. Von den 55 abgeschlossenen Schwangerschaften führten 90,9 % (n = 50) zu Lebendgeburten. Es gab eine Fehlgeburt, drei Totgeburten und einen Schwangerschaftsabbruch aus Gründen der mütterlichen Gesundheit.

In der Studienkohorte waren 64,4 % ungeimpft (44 Frauen hatten keine Dosis erhalten, 3 hatten nur eine Dosis erhalten), die anderen waren vollständig geimpft. 20,5 % (n = 15) benötigten eine Krankenhauseinweisung aufgrund der Covid-19-Infektion, bei 16,4 % (n = 12) war eine Covid-19-spezifische pharmakologische Behandlung erforderlich.

Auf eine Covid-19-Infektion während der Schwangerschaft folgte bei 6,8 % (n = 3) der nicht geimpften Frauen und bei 3,8 % (n = 1) der geimpften Frauen eine Entbindung. Auffällig war die bei den abgeschlossenen Schwangerschaften größere Anzahl von Frühgeburten bei ungeimpften Frauen im Vergleich zu geimpften Frauen (29,5 % vs. 18,2 %; p = 0,45).

Die häufigste neonatale Komplikation unter den Lebendgeburten war ein niedriges Geburtsgewicht, definiert als Geburtsgewicht < 2500 g, das bei 24 % (12/50) der Schwangerschaften festgestellt wurde.

Niedriges Geburtsgewicht aufgrund gestörter Plazentafunktion

Maguire betonte, dass bereits Studien an der Allgemeinbevölkerung zeigten, dass Schwangere mit Covid-19-Infektion häufiger an Präeklampsie erkranken, vermutlich aufgrund einer Dysfunktion des Renin-Angiotensin-Systems. Postpartal zeigten sich bei einer Covid-Infektion in der Schwangerschaft auch hier starke Entzündungsreaktionen und Nekrosen im Plazentagewebe, was ein Grund für das geringere Geburtsgewicht sein könnte.

„Unsere Forschungsergebnisse unterstützen die aktive Förderung der Covid-19-Impfung von Frauen mit rheumatischen Erkrankungen, die schwanger sind oder eine Schwangerschaft planen", schloss Maguire. ■

Bericht:
Dr. **Susanne Kammerer**
■211216

Literatur:

1 Maguire S et al.: Obstetric outcomes in women with rheumatic disease and covid-19 in the context of vaccination status: data from the COVID-19 Global Rheumatology Alliance Registry. Poster 0950, ACR Convergence 2022, 10.–14. November 2022, Philadelphia (USA)

ÖGR-Jahrestagung

Die Stunde der Präsidentinnen

Wechsel an der Spitze der Österreichischen Gesellschaft für Rheumatologie & Rehabilitation: Judith Sautner blickte zurück auf zwei Jahre Präsidentschaft und übergab an Valerie Nell-Duxneuner.

Corona war das beherrschende Thema der vergangenen 2 Jahre, auch für die Rheumatologie: Die Pandemie prägte die Amtszeit von Dr. Judith Sautner als Präsidentin der ÖGR. Fragen von Kollegen und Patienten mussten beantwortet werden: Wie sollen Rheumapatienten in der Pandemie behandelt werden? Haben sie ein besonderes Risiko? Sollen sie geimpft werden? – Stellungnahmen und Empfehlungen mussten im interdisziplinären Austausch erarbeitet werden.

Bei alldem haben Sautner und der ÖGR-Vorstand aber auch ihre ursprünglich gefassten Pläne und Ziele weiter verfolgt:

Auf gesundheitspolitischer Ebene engagierten sie sich für die Verbesserung der Versorgungssituation sowie dafür, dass spezifische rheumatologische Leistungen in den honorierten Leistungskatalog Eingang finden.

Die Website der ÖGR (www.rheumatologie.at) wurde kontinuierlich modernisiert und weiterentwickelt. Das neueste Tool sind Online-Versionen gängiger klinischer Scores, z. B. DAPSA, PSAID, ASDAS-CRP, HAQ u. v. m., die man elektronisch ausfüllen und auswerten kann.*

Information und Weiterbildung wurden auf drei Ebenen aufgebaut. An Patienten und Laien richteten sich Artikel in Printmedien sowie die Aufklärungskampagne „Rheuma bewegt“, eine Initiative der ÖGR und der Österreichischen Rheumaliga (ÖRL). Für Allgemeinmediziner wurden DFP-approbierte Fortbildungen zu den Themen Rückenschmerz, Psoriasisarthritis, Gicht, Osteoporose und Kinderrheumatologie erarbeitet. Für Rheumatologen wurde die Webinarreihe „ÖGR goes Square“ gestartet. Die nächste Veranstaltung dieser Online-Fortbildungsreihe ist für den 3. Mai 2023 geplant.

Ein besonders großes Anliegen ist Sautner und der ÖGR die Nachwuchsförderung. Der „Karriere-Track“ der ÖGR besteht aus drei Stufen: In Summer Schools wird Studierenden bzw. Jungärzt*innen das Fach Rheumatologie in Theorie und Praxis vorgestellt. Die dritte Stufe, ein Mentoring-Programm, soll in der nächsten Periode ausgebaut werden.

„Wir möchten dir danken für die letzten zwei Jahre: Ihr habt euch unermüdlich gekümmert um die Versorgung, um die Zukunft der Patienten, um die Nachwuchsförderung – und das in einer Zeit, die geprägt war von Corona und all den Fragen, die dadurch aufkamen“, bedankte sich die neue ÖGR-Präsidentin Doz. Valerie Nell-Duxneuner am Ende der ÖGR-Jahrestagung. ■

© ÖGR

Past-Präsidentin Judith Sautner (li.) und neue ÖGR-Präsidentin Valerie Nell-Duxneuner (re.)

*Interaktive Scores auf der Website der ÖGR: www.scoring.rheumatologie.at

Bericht: Mag. **Christine Lindengrün**

■21

Quelle:

Jahrestagung der Österreichischen Gesellschaft für Rheumatologie & Rehabiltation (ÖGR), 3.–5. November 2022, Wien

ÖGR-Jahrestagung

Wer wird in 10 Jahren die Rheumapatienten versorgen?

Der Bedarf wird steigen, das Angebot wird sinken. Es ist zu befürchten, dass es bald zu wenig Rheumatologen geben wird. Nationale und internationale Versorgungsforschung liefert dazu valide Daten.

Was Versorgungsforschung ist und was sie für die Rheumatologie leisten kann, erläuterte Dr. Anna Vavrovsky von der Academy for Value in Health (AVH) GmbH, Wien, bei der Jahrestagung der Österreichischen Gesellschaft für Rheumatologie & Rehabilitation (ÖGR).

Im Unterschied zu klinischen Studien will die Versorgungsforschung die Versorgungswirklichkeit unter klinischen Routinebedingungen abbilden. Daraus wird abgeleitet, was geändert werden muss, um dem „Triple Aim“ (beste klinische Outcomes und zufriedene Patienten bei möglichst reduzierten Kosten pro Behandlungseinheit) näher zu kommen.

Versorgungsforschung beschäftigt sich einerseits mit dem Zugang der Patienten zu medizinischen Leistungen, andererseits mit den Kosten. Unter Letzteren versteht man nicht nur die direkten Krankheitskosten, sondern den gesamtgesellschaftlichen Aufwand inklusive etwa der Produktivitätsverluste durch Krankenstände oder Angehörigenpflege. Ziel ist es, so Vavrovsky, „möglichst viel Gesundheit pro Geldeinheit zu schaffen“. Dafür werden Outcomes medizinischer Leistungen in den Bereichen Bevölkerungsgesundheit, Patientenzufriedenheit und Effizienz wissenschaftlich erfasst.

PROCLAIR: Versorgungswirklichkeit in der Rheumatologie

Ein möglichst realistisches Bild der Versorgungssituation von Patienten mit muskuloskelettalen Erkrankungen zu bekommen, das ist das Ziel des vom deutschen Bildungs- und Forschungsministerium geförderten Verbunds PROCLAIR („Linking Patient Reported Outcomes with Claims Data For Health Services In Rheumatology“). In diesem Projekt werden Krankenkassendaten mit Daten aus Befragungen von Patienten mit rheumatoider Arthritis, ankylosierender Spondylitis oder Hüft- bzw. Kniearthrose zusammengeführt, um wirklichkeitsnahe Erkenntnisse über die Versorgung, die Krankheitslast und die Kosten zu gewinnen.[1]

Die bisherigen Auswertungen von PROCLAIR zeigen, dass Patienten beim rheumatologischen Facharzt besser versorgt sind als beim Hausarzt oder in nicht spezialisierten Einrichtungen. Dies ist nicht überraschend, kann aber nun anhand von Daten belegt werden.

„Die Betreuung von Rheumapatienten ist komplexer und zeitaufwendiger geworden.“

R. Puchner, Wels

© Sandra Gemair

Es sind aber auch weitere Erkenntnisse ablesbar, wie Vavrovsky berichtet. Es zeigte sich zum Beispiel, dass Menschen mit rheumatoider Arthritis sehr häufig an Komorbiditäten leiden, zum Beispiel hatten 63 % eine Hypertonie und 32 % eine Depression.

Bei der Verordnung von Heilmitteln wird eine Diskrepanz zwischen Leitlinien und Realität ersichtlich. So erhalten etwa 13 % aller Betroffenen in dem Jahr vor einem Gelenksersatz keine konservative Therapie.

Es sind aber auch positive Trends zu erkennen: „Die Anzahl der Patienten, die 12 Monate nach Symptombeginn einen Rheumatologen sehen, steigt, und zwar in allen Indikationen“, berichtete Vavrovsky.

Bedarf in Österreich

Wie die Ergebnisse von PROCLAIR bestätigen, ist die internistisch-rheumatologische Betreuung entscheidend für eine bedarfsgerechte Versorgung von Rheumapatienten. Doz. Dr. Rudolf Puchner, Wels, arbeitet seit mehreren Jahren mit Dr. Vavrovsky zusammen, um den rheumatologischen Versorgungsbedarf in Österreich zu erheben. „Durch die Einführung von Biologika ist die Betreuung von Rheumapatienten komplexer und zeitaufwendiger geworden“, sagt er. Über 30 Medikamente stehen heute zur Verfügung, deren Einsatz individuell überlegt und überwacht werden muss. In einer österreichweiten Studie wurden die tatsächlichen wöchentlichen Arbeitszeiten für Erstkonsultationen, Verlaufskontrollen, Verwaltungsaufgaben, Forschung und Lehre erhoben. Es wurde auch aufgeschlüsselt, wie viel Arbeitszeit mit rheumatologischen versus nichtrheumatologischen Patienten aufgewendet wird. Insgesamt kann ein Rheumatologe nur durchschnittlich 47,4% seiner Arbeitszeit für die Versorgung von Rheumapatienten aufwenden.[2]

Aus den Ergebnissen der Umfragen und den Prävalenzzahlen für rheumatische Erkrankungen wurde berechnet, dass pro 100 000 erwachsene Einwohner 4,29 Rheumatologen notwendig sind, um eine adäquate Versorgung aller Patienten zu gewährleisten. Dieses Ziel scheint er-

reicht: Derzeit sind in Österreich 300 Rheumatologinnen und Rheumatologen tätig. Allerdings ist jeder Dritte älter als 55, jeder Zehnte älter als 65 Jahre, sodass ein Mangel in der Versorgung für die Zukunft zu befürchten ist, wenn nicht rechtzeitig für Nachwuchs gesorgt wird. Dafür brauche man mehr Ausbildungsstellen und auch mehr wirtschaftliche Anreize durch spezifische rheumatologische Versorgungspositionen im Leistungskatalog, so Puchner.

Nachwuchsförderung durch die ÖGR

Die Schere zwischen Versorgungsbedarf und -angebot wird allen Prognosen nach schon bald wieder weiter auseinanderklaffen, bestätigt Prof. Dr. Christian Dejaco, Bruneck.[3] Um bei jungen Leuten das Interesse für das Fach zu wecken, organisiert die ÖGR alljährlich „Rheuma Summer School"-Tage für Studierende. Dejaco stellte das Projekt vor. „In den universitären Curricula ist die Rheumatologie meist unterrepräsentiert", meinte er. Mit der Summer School will die ÖGR das Image des Faches steigern und vielleicht den einen oder anderen Teilnehmer für die Schwerpunktausbildung Rheumatologie gewinnen. An 3 Tagen werden in Kleingruppen intensiv Theorie und Praxis der rheumatologischen Tätigkeit vermittelt. Einige Absolventen haben sich bereits für eine Ausbildung zum Rheumatologen entschieden, aber auch die anderen profitieren: „Auch wenn nicht alle Teilnehmer Rheumatologen werden, so ist das Programm doch ein guter Weg für Wissensvermittlung und Kompetenzsteigerung", meint Dejaco.

Seit 2021 ist die ÖGR Summer School auch Teil des ECONS(Educational Cooperation with National Societies)-Programms der EULAR. Das heißt, die EULAR unterstützt die Summer School und entsendet Referenten und Tutoren, wodurch die Qualität der Fortbildung noch weiter gesteigert werden konnte.

Die Summer School für Studierende ist die erste Stufe des „Karriere-Tracks" der ÖGR. Die weiteren Steps sind die Summer School für Jungärzt*innen sowie ein Mentoring-Programm, mit dem die ÖGR Interessierte bei ihrer klinischen und wissenschaftlichen Karriere fachlich unterstützt und fördert. ■

Bericht: Mag. **Christine Lindengrün**

■21

© ÖGR

In der Summer School der ÖGR können Studierende Theorie und Praxis der rheumatologischen Tätigkeit kennenlernen

Quelle:

Jahrestagung der Österreichischen Gesellschaft für Rheumatologie & Rehabiltation (ÖGR), 3.–5. November 2022, Wien

Literatur:

1 Callhoff J et al.: Reality of care for musculoskeletal diseases at the population level: results of the PROCLAIR collaborative project. Z Rheumatol 2019; 78(suppl 2): 73-9
2 Puchner R et al.: The supply of rheumatology specialist care in real life. Results of a nationwide survey and analysis of supply and needs. Front Med (Lausanne) 2020; 7: 16
3 Battafarano DF et al.: 2015 American College of Rheumatology workforce study: supply and demand projections of adult rheumatology workforce, 2015-2030. Arthritis Care Res (Hoboken) 2018; 70(4): 617-26

JIA: Frühe Kombinationstherapie schlägt langfristig Step-up-Methode

Patienten mit polyartikulärer juveniler idiopathischer Arthritis (pJIA) erreichen mit höherer Wahrscheinlichkeit eine Remission, wenn sie von Beginn an intensiv behandelt werden – so das Ergebnis einer Beobachtungsstudie. Schlechter schnitt dagegen die sehr viel häufiger eingesetzte Methode ab, die Therapie Schritt für Schritt zu intensivieren.

STOP-JIA-Studie

„Wir wissen, dass pJIA-Patienten ein Risiko für schlechte Behandlungsergebnisse haben, und wir haben nicht viele Belege dafür, wann der beste Zeitpunkt für den Einsatz von Biologika ist", erklärte Dr. Yukiko Kimura, Hackensack Meridian School of Medicine, Nutley, USA, beim ACR-Kongress im November 2022. Ziel der laufenden prospektiven Beobachtungsstudie „Start Time Optimization of Biologic Therapy in JIA" (STOP-JIA; NCT02593006) ist es, den optimalen Zeitpunkt für den Beginn einer Biologikabehandlung bei unbehandelter pJIA zu ermitteln. Hierfür wurden drei von der „Childhood Arthritis and Rheumatology Research Alliance" (CARRA) veröffentlichte Konsensus-Behandlungspläne herangezogen, die sich hinsichtlich des Zeitpunkts des Beginns der Behandlung mit Biologika unterscheiden:

- Die Step-up-Methode: Hier wird zunächst nur mit Methotrexat behandelt. Bei Bedarf wird nach 3 Monaten ein Biologikum ergänzt.
- Die Methode der frühen Kombination: Ein konventionelles DMARD (cDMARD) und ein Biologikum werden gemeinsam verabreicht.
- Biologikum zuerst: In diesem Fall wird die Therapie nur mit einem Biologikum gestartet.

Die Methode, die am geläufigsten ist und daher am häufigsten angewendet wird, ist die Step-up-Methode.

Viele Patienten erreichen keine klinisch inaktive Erkrankung

Im Rahmen der Studie wurden im ersten Jahr alle 3 Monate und danach alle 6 Monate Daten aus dem CARRA-Register erhoben. Dr. Kimura präsentierte beim ACR-Kongress die 3-Jahres-Ergebnisse. Die 1- und 2-Jahres-Ergebnisse waren bereits früher vorgestellt worden. Studienendpunkte nach 3 Jahren waren:

- das Erreichen einer klinisch inaktiven Erkrankung (CID) ohne Glukokortikoideinsatz,
- eine inaktive Erkrankung entsprechend einem Scorewert von <2,5 im „Juvenile Arthritis Disease Activity Score" auf der Grundlage von 10 Gelenken (cJADAS10),
- das Erreichen einer klinischen Remission (CID für mehr als 6 Monate),
- der prozentuale Anteil der Zeit, die in CID oder cJADAS10<2,5 verbracht wurde.

> *„Insgesamt offenbart die STOP-JIA-Studie, dass es den Patienten mit polyartikulärer JIA nicht so gut geht, wie wir dachten."*
>
> Y. Kimura, Nutley

Von 297 Patienten hatten 190 mit dem Step-up-Plan begonnen, 76 mit der frühen Kombination und 31 erhielten als Erstes eine Monotherapie mit einem Biologikum. Nach 3 Jahren gab es keine signifikanten Unterschiede zwischen den 3 Gruppen in Bezug auf das Erreichen von CID und cJADAS10<2,5. Allerdings gelang es 40–60% der pJIA-Patienten nicht, diese beiden Endpunkte zu erreichen. Dennoch zeigten sich klinisch relevante Vorteile der Kombinationstherapie: Sowohl der Anteil der Patienten, die eine klinische Remission (≥6 Monate CID) erreichten, als auch das Ausmaß der Zeit, die die Patienten in jeder Gruppe in CID und cJDAS10 <2,5 verbrachten, waren in der Gruppe mit der frühen Verabreichung der Kombination deutlich höher: 67,1% der Patienten in dieser Gruppe erreichten eine klinische Remission, gegenüber 47,3% in der Step-up-Gruppe. Darüber hinaus betrug der Prozentsatz der Zeit in CID bei den Patienten der Gruppe mit der frühen Verabreichung einer Kombination 42,1% im Vergleich zu 30% in der Step-up-Gruppe. Die Zeit in cJADAS10<2,5 betrug bei den Patienten, die früh mit der Kombination behandelt wurden, 52,4% gegenüber 40% in der Step-up-Gruppe.

„Die STOP-JIA-Studie zeigt, dass die Anfangstherapie und der Zeitpunkt des Beginns der Behandlung mit DMARDs und Biologika wichtig sind, selbst drei Jahre nach Behandlungsbeginn", schloss Kimura. „Insgesamt offenbart die STOP-JIA-Studie, dass es den Patienten mit polyartikulärer JIA nicht so gut geht, wie wir dachten. Die Mehrheit der Patienten hat nie eine klinisch inaktive Erkrankung erreicht", sagte Dr. Kimura. Ihrer Ansicht nach ist eine frühzeitige Behandlung der Krankheit mit der Kombination aus konventionellen DMARDs und Biologika der Schlüssel zu besseren Ergebnissen. ■

Bericht:
Dr. **Susanne Kammerer**
■21

Literatur:

• Ringold S et al.: Childhood Arthritis and Rheumatology Research Alliance consensus treatment plans for new-onset polyarticular juvenile idiopathic arthritis. Arthritis Care Res (Hoboken) 2014; 66: 1063-72 • Kimura Y: The Childhood Arthritis and Rheumatology Research Alliance start time optimization of biologic therapy in polyarticular JIA (STOP-JIA) study: three-year Outcomes. Abstract 1679, ACR Convergence 2022, 10.–14. November 2022, Philadelphia (USA)

Einzige PsA-Therapie[+] mit Überlegenheit vs. ADA[1,*]

taltz®
(Ixekizumab)

bei axSpA und PsA

CITRATFREI
AB HERBST 2022

- **Anhaltende Ansprechraten in PsA**[2] und in allen Krankheitsstadien der **axSpA**[3-6]
- **Verträglichkeit bestätigt** über 5 Jahre[7**]
- **Einfach**: 1 x alle 4 Wochen, eine Wirkstärke in PsA und axSpA[8***]

[+] im Labelbereich. * Überlegenheit im gleichzeitigen Erreichen von ACR50 und PASI 100 zu Woche 24 vs. Adalimumab. ** bei PsO 5 Jahre[7], bei axSpA/PsA 3 Jahre.[9] *** Dosierung bei PsA: Initialdosis 160 mg (2 x 80 mg Injektionen), danach 1x 80 mg alle 4 Wochen. Dosierung bei gleichzeitiger mittelschwerer bis schwerer PsO: Initialdosis 160 mg (2 x 80 mg Injektionen), gefolgt von 1x 80 mg alle 2 Wochen bis Woche 12, danach 1 x 80 mg alle 4 Wochen.

1 Mease PJ et al; Ann Rheum Dis. 2020 Jan;79(1):123-131. **2** Chandran V et al. Rheumatology, Volume 59, Issue 10, October 2020, Pages 2774–2784, https://doi.org/10.1093/rheumatology/kez684. **3** Braun J, et al. RMD Open 2022; 8:e002165. **4** Deodhar A et al. Arthritis Rheumatol 2019; 71 (4): 599–611. **5** Deodhar A et al. Lancet 2020; 395(10217): 53–64. **6** Dougados M, et al. Ann Rheum Dis 2020;79:176–185. doi:10.1136/annrheumdis-2019-216118. **7** Genovese MC et al., Rheumatology 2020;0:1–11, doi:10.1093/rheumatology/keaa189. **8** Taltz® Fachinformation, Stand Dezember 2021. **9** Schwartzman S, et al. #1828, Arthritis Rheumatol. 2021;73 (suppl10).

Fachkurzinformation siehe Seite 84

PP-IX-AT-1273 August 2022

Sarkoidose

Ein „Chamäleon“ unter den rheumatischen Erkrankungen

Aufgrund ihrer Vielfältigkeit ist die Sarkoidose schwer diagnostizierbar. Im Rahmen einer von „Rheuma Schweiz“ organisierten Fortbildungsveranstaltung gab Prof. Dr. Ludwig Erlacher (Klinik Favoriten und Karl-Landsteiner-Institut für Autoimmunerkrankungen und Rheumatologie, Wien) ein Update zum aktuellen Wissensstand und präsentierte einen Patientenfall.

Sarkoidose ist eine Erkrankung unbekannter Ursache, die durch Granulombildung in den betroffenen Organen charakterisiert ist. „Sarkoidose ist ein Chamäleon, das prinzipiell überall auftreten kann“, brachte es Erlacher auf den Punkt. Dementsprechend schwierig kann sich die Diagnose gestalten.

Pathophysiologisch weisen die T-Zell-Akkumulation, die lokale T-Zell-Antwort und die Granulombildung darauf hin, dass eine inflammatorische Response auf spezifische Antigene induziert wird. Welche Antigene das sind, ist jedoch unbekannt.[1]

Eine beim ACR-Kongress 2019 präsentierte Untersuchung von 1521 Patienten bestätigt, dass mit 92 % die Lunge das Organ ist, in dem sich die Sarkoidose am häufigsten manifestiert, gefolgt von der Haut (37 %), den extrathorakalen Lymphknoten (20 %) und den Augen (10 %).[2]

Umweltfaktoren und Medikamente als Trigger?

Die höchsten Inzidenzzahlen finden sich bei Afroamerikanern (18–71/100 000 Einwohner) und in Nordeuropa (11–24/100 000 Einwohner). Frauen sind etwas häufiger betroffen als Männer. Dabei wird bei Männern eine Häufung an Diagnosen zwischen dem 25. und 45. Lebensjahr (70 %) und bei Frauen nach dem 50. Lebensjahr verzeichnet. Grundsätzlich sind aber keine klassischen Altersgipfel zu beobachten (Abb. 1).[3]

Erlacher berichtete jedoch auch über eine zeitliche und räumliche Häufung – dies ist auch der Grund, weshalb Umweltfaktoren als Auslöser diskutiert werden. Als Beispiel erwähnte er, dass nach den Anschlägen auf das World Trade Center bei den Feuerwehrleuten, die den Schutt beseitigt haben, die Rate an Sarkoidose-Diagnosen in den darauffolgenden Jahren viel höher war als in den Jahren davor.

Interessant ist auch, dass Medikamente imstande sind, eine Sarkoidose zu induzieren. Paradoxerweise zählen TNF-α-Blocker dazu – also Substanzen, die für die Behandlung von schweren Sarkoidosen eingesetzt werden.[1]

Histologie unabdingbar, ausgenommen bei Löfgren-Syndrom

Für die Diagnose wegweisend sind die Klinik, der radiologische Nachweis und – bis auf eine Ausnahme – unabdingbar die Histologie.

Klinisch entwickeln die Patienten bei Lungenbeteiligung einen anhaltenden Husten, bei fortgeschrittener Erkrankung auch Dyspnoe. 30–50 % der Patienten weisen eine extrapulmonale Beteiligung auf. Diese kann sich z. B. bei kardialer Lokalisation als AV-Block, Kardiomyopathie und/oder ventrikuläre Arrhythmie manifestieren. 70 % der Patienten klagen über Müdigkeit, die sich in der Regel unter Therapie verbessert.[4]

Für die Diagnose der Sarkoidose gibt es keine spezifischen Laborparameter. Lediglich der Nachweis einer Hyperkalziämie als Ausdruck einer ektopen Vitamin-D-Bildung in den Granulomen ist aufschlussreich.[4]

Histologisch charakteristisch sind nicht verkäsende Granulome und ggf. Riesenzellen. Nur bei Vorliegen eines Löfgren-Syndroms kann auf eine histologische Diagnosesicherung verzichtet werden. Das Löfgren-Syndrom weist eine typische Kombination der folgenden Symptome auf: akutes Auftreten von Fieber, Erythema nodosum und Arthritis zusammen mit bilateraler hilärer Lymphadenopathie in der Bildgebung.[4]

Das Lungenröntgen hat zwar immer noch einen Stellenwert, wird jedoch zunehmend von der HRCT-Bildgebung verdrängt. Zunehmend zum Einsatz kommt auch das PET-CT, mit dem sich betroffene Areale durch Glukoseanreicherung nachweisen lassen.[4]

Radiografische Stadien und Prognose

In der Stadieneinteilung nach Siltzbach werden fünf radiologische Stadien für die Beschreibung von Veränderungen in der Lunge unterschieden:[5]

- 0 = keine pulmonale Sarkoidose
- I = bilaterale hiläre Lymphadenopathie
- II = bilaterale hiläre Lymphadenopathie plus parenchymale Infiltration
- III = parenchymale Infiltration ohne hiläre Adenopathie
- IV = fortgeschrittene Fibrose mit Nachweis von Bronchiektasien mit Honigwabenmuster

Eine chronische Sarkoidose (≥3 Jahre) ist mit einem höheren Risiko für eine Organfibrose assoziiert.[4] 20 % der Patienten mit einer chronischen Sarkoidose entwickeln eine pulmonale Fibrose,[4] was die Überlebenschancen verschlechtert.[1]

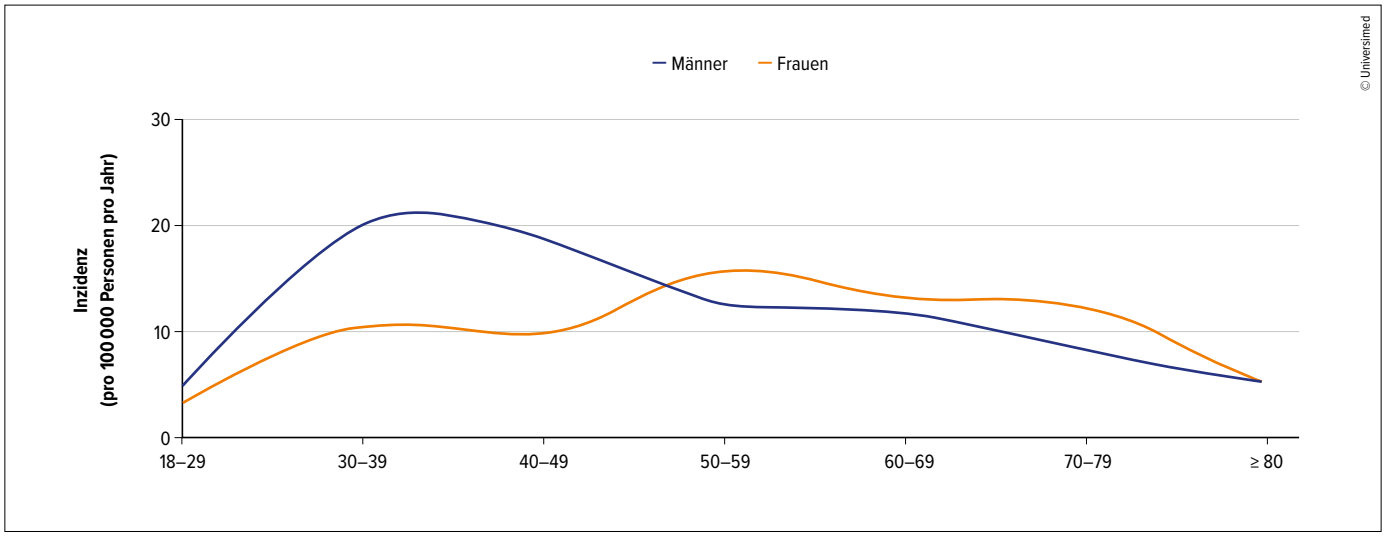

Abb. 1: Alters- und Geschlechterverteilung der Sarkoidose (nach Valeyre et al., 2014)[3]

Therapiemöglichkeiten

Die Vorhersage des Krankheitsverlaufs ist faktisch unmöglich. „Die Tatsache, dass Spontanremissionen prinzipiell auch bei fortgeschrittener Erkrankung möglich sind, spricht eher für das Monitoring, es gibt aber absolute Behandlungsindikationen", erläuterte Erlacher. Zu diesen zählen: Verschlechterung der Lungenfunktion, radiologischer Nachweis einer Fibrose, kardiale Beteiligung, Augen- oder neurologische Beteiligung, Lupus pernio (chronische Hautmanifestation) und Hyperkalziämie (Letztere wird mit Bisphosphonaten behandelt). 20–70 % der Patienten benötigen eine systemische Therapie.[3]

Für die Therapie von Sarkoidose gibt es keine spezifischen, in prospektiven kontrollierten Studien untersuchten Substanzen. Jedoch gilt die Gabe von systemischen Glukokortikoiden für 6–12 Monate als First-Line-Therapie.[4] Bei GC-refraktären Patienten oder bei Relaps können sämtliche in der Rheumatologie verwendeten Immunsuppressiva (Methotrexat, Azathioprin, Leflunomid, Mycophenolat mofetil) oder Hydroxychloroquin (ggf. in Kombination mit GC) eingesetzt werden.[3,4,6] Die TNF-α-Blocker Infliximab und Adalimumab werden als Therapie der dritten Wahl bzw. bei schweren Sarkoidosen empfohlen.[4,6]

Kasuistik

Eine 54-jährige Patientin wurde aufgrund einer multifokalen Lymphadenopathie im Jänner 2022 zur Abklärung des Vorliegens eines Lymphoms an der onkologischen Ambulanz der Klinik Favoriten vorstellig. Sie klagte über Fatigue, Gelenksschmerzen, leichte Belastungsdyspnoe und Gewichtsverlust seit mehreren Monaten. Als Komorbidität wies sie einen schlecht eingestellten Diabetes mellitus auf. Das histologische Bild der Lymphknoten zeigte eine epitheloidzellige granulomatöse Reaktion, die auf eine Sarkoidose hinwies. Somit wurde die Patientin an die rheumatologische Ambulanz verwiesen.

Im Juli 2022 hatte die Patientin erhöhte Serumkalziumspiegel (bis zu 3,2 mmol/l) sowie eine deutlich eingeschränkte Nierenfunktion (GFR 27ml/min/1,7m$^{2)}$, sodass am 23. August eine stationäre Aufnahme erforderlich war. Die 25-Hydroxy-Vitamin-D-Spiegel waren mit 25 nmol/l ebenso wie die Parathormonspiegel (77 pg/nl) – passend zur Hyperkalziämie – massiv erniedrigt. Aufgrund der Sarkoidose hatte die Patientin also eine ektope Vitamin-D-Produktion entwickelt.

Therapeutisch waren eine forcierte Diurese wegen der akuten Niereninsuffizienz und aus demselben Grund Bisphosphonate kontraindiziert. Ebenso konnten Glukokortikoide aufgrund des schlecht eingestellten Diabetes mellitus (HbA_{1c}: 7,5–8 %) nicht zum Einsatz kommen. Deshalb wurde entschieden, die Patientin mit dem an sich kaum mehr verwendeten Calcitonin (initial 100 mg/d, in weiterer Folge 300mg/d) und im Verlauf mit Furosemid zu behandeln. Unter Therapie kam es bereits nach einer Woche zu einer Normalisierung des Serumkalziums und einer Verbesserung der GFR. Zusätzlich wurde eine Therapie mit 2 Dosen Infliximab (5 mg/kg KG) initiiert, woraufhin weiterhin eine Stabilisierung der Kalziumwerte im Normbereich sowie eine rasche Verbesserung der Fatigue erzielt werden konnten. Vor Therapiestart mit Infliximab zeichnete sich im MRT des Herzens eine vermutliche Myokardbeteiligung ab: Die diffuse, teils transmurale Kontrastmittelanreicherung mit erhöhtem Extrazellulärvolumen sprach für einen infiltrativen Prozess im Rahmen der bekannten Sarkoidose. Klinisch war die Patientin jedoch unauffällig. Das PET-CT nach der Infliximabtherapie zeigte zwar noch eine Aktivität, aber eine Verringerung der Glukoseanreicherung in den thorakalen und abdominellen Lymphknoten. ■

Bericht: Mag. Dr. **Anita Schreiberhuber**

■2107

Quelle:

„Sarkoidose: Ein Update" (hybrid), St. Gallen, 19. Dezember 2022

Literatur:

1 Grunewald J et al.: Sarcoidosis. Nat Rev Dis Primers 2019; 5: 45 **2** Retamozo R et al.: Sarcoidosis as a systemic disease. Clinical and epidemiological characterization of systemic phenotype in 1521 patients. Abstract #906, ACR 2019 **3** Valeyre D et al.: Sarcoidosis. Lancet 2014; 383: 1155-67 **4** Polverino F et al.: Clinical presentations, pathogenesis, and therapy of sarcoidosis: state of the art. J Clin Med 2020; 9(8): 2363 **5** https://sarcoidosisnews.com/stages-of-sarcoidosis/ **6** Baughman RP et al.: ERS clinical practice guidelines on treatment of sarcoidosis. Eur Resp J 2021; 58(6): 2004079

M. Baumgartner, Wien



Biofilme bei chronisch-entzündlichen Darmerkrankungen und Reizdarmsyndrom

Endoskopisch sichtbare Biofilme visualisieren Störungen im Gallensäuren-Metabolismus und beeinflussen die Mikrobiota von Patient*innen mit Reizdarmsyndrom und chronisch-entzündlichen Darmerkrankungen. Ihr Nachweis könnte die Krankheitsklassifikation erweitern und neue individuelle Therapiemöglichkeiten eröffnen.

KEYPOINTS

- *Bakterielle Biofilme werden mit Infektionen der Gallengänge, des Magens und der Blase sowie mit Darmkrebs in Zusammenhang gebracht.*
- *Eine Studie untersuchte den Biofilm auf der Darmmukosa mit Darmspiegelung im Übergang von Dick- zu Dünndarm.*
- *Membranartige Auflagerungen kamen bei mehr als der Hälfte der RDS- und bei über einem Drittel der CED-Patient*innen vor.*
- *Die Biofilme korrelierten mit einer verminderten bakteriellen Diversität, einem gestörten Gallensäuren-Metabolismus und erhöhten Entzündungsparametern.*

Die Inzidenz von das Verdauungssystem betreffenden Erkrankungen nimmt weltweit zu. In Industriestaaten leidet heute schon jede(r) Zehnte an einer funktionellen Darmerkrankung wie etwa dem Reizdarmsyndrom (RDS). Schätzungen gehen davon aus, dass 2030 auch die Prävalenz von chronisch-entzündlichen Darmerkrankungen (CED) in mehreren Ländern über 1 % liegen wird. Durch die zunehmende Industrialisierung steigt die Inzidenz von gastrointestinalen Erkrankungen im 21. Jahrhundert auch in Entwicklungsländern rasch.

Einfluss des Mikrobioms

Bei der Entstehung dieser multifaktoriellen Erkrankungen spielen neben Umweltfaktoren und einer gewissen genetischen Prädisposition auch das Immunsystem und das bakterielle Ökosystem im Darm (Mikrobiota) eine entscheidende Rolle. Als Umweltfaktor kommt vor allem ein westlicher Lebensstil mit zunehmendem Antibiotikakonsum und bakterienschädigenden Nahrungszusatzstoffen infrage.

Der Einfluss des Mikrobioms wird vor allem auch dadurch bestätigt, dass die Transplantation von gesundem Stuhl zu einer dauerhaften Symptomlinderung bei manchen RDS- und CED-Patient*innen führen kann. Woran es liegt, dass manche Patient*innen auf solch eine Therapie ansprechen und andere nicht, wird noch diskutiert. Es scheinen aber die Zusammensetzung und „funktionelle Kapazität" der bakteriellen Gene sowohl bei Empfänger*innen als auch Spender*innen eine Rolle zu spielen.

Die Mikrobiomforschung hat sich in den letzten Jahren vor allem auf die relative Zusammensetzung der Bakterienpopulation und ein vermehrtes bzw. vermindertes Vorkommen einzelner „Bakterienarten", Metaboliten oder auch Gene fokussiert. Der Großteil der durchgeführten Studien wurde zusätzlich mittels relativ einfach zu sammelnder Stuhlproben durchgeführt.

Studie zur Biofilmbildung

In der 2021 im Journal „Gastroenterology" erschienenen Studie „Mucosal biofilms are an endoscopic feature of irritable bowel syndrome and ulcerative colitis" haben wir uns mit der Bildung bakterieller Biofilme auseinandergesetzt.

Bakterielle Gemeinschaften betten sich dabei in eine komplexe extrazelluläre Matrix ein und verwenden diese Wachstumsart, um sich zu schützen und dadurch einen Wachstumsvorteil zu erzielen. Dies erlaubt einzelnen Bakterien, sich zu spezialisieren und Nahrung sowie Botenstoffe miteinander zu teilen. Tatsächlich ist die Biofilmbildung die bevorzugte Wachstumsart von Bakterien in nahezu allen Ökosystemen.

Die bekannteste Erkrankung, welche mit Biofilmen assoziiert wird, ist Karies. Aber auch Infektionen der Gallengänge, des Magens und der Blase sowie Darmkrebs sind mit mikroskopisch identifizierten bakteriellen Biofilmen in Zusammenhang gebracht worden. Die Reduktion von mikroskopisch sichtbaren Biofilmen wurde auch mit einer 5-Aminosalicylat-Therapie bei Colitis-ulcerosa-Patient*innen in Zusammenhang gebracht.

Untersuchungsmethoden

In unsere multizentrische Studie wurden 1426 Patient*innen rekrutiert und mittels Darmspiegelung untersucht. Wir beobachteten membranartige grün-gelbe Auflagerungen im Übergangsbereich zwischen Dünn- und Dickdarm, bei ansonsten guter Darmvorbereitung (Boston Bowel Prep Scale >5), welche sich unter Spülung mit dem Endowasher wie eine zweite Haut von der Mukosa loslösten (s. supplementary video 1 aus Baumgartner M et al.: Gastroenterology 2021).

Diese Auflagerungen kamen bei mehr als der Hälfte der RDS- und bei über einem Drittel der CED-Patient*innen vor. Mit umfassender interdisziplinärer Methodik wie Amplikon-Sequenzierung, Metabolomik, Elektronenmikroskopie, konfokaler Lasermikroskopie, Bioinformatik mit „machine learning" und In-vitro-Biofilm-Assays konnten wir zeigen, dass diese Auflagerungen tatsächlich mukosalen bakteriellen Biofilmen entsprechen (Abb. 1).

Die von unserer Forschungsgruppe bei der Arbeit verwendete Definition solcher endoskopisch sichtbaren Biofilme ist in Tabelle 1 aufgelistet. Patient*innen mit dem endoskopischen Bild eines Biofilms hatten eine höhere Konzentration an Bakterien, welche auch in die inneren Darmschleimschichten hineinreichte.

Biofilme, Mikrobiota und Gallensäuren-Metabolismus

Des Weiteren konnten wir das Vorhandensein von Biofilmen an der Schleimhaut mit einer aus dem Gleichgewicht gebrachten Mikrobiota in Zusammenhang bringen. Patient*innen, die einen Biofilm im Darm haben, hatten eine verminderte bakterielle Diversität in Dickdarmbiopsien mit den überwachsenden bakteriellen Spezies *Escherichia coli* und *Ruminococcus gnavus*.

Zusätzlich hatten „Biofilm-positive" Patient*innen einen gestörten Gallensäuren-Metabolismus. Ein Phänomen, das aus der RDS-Forschung unter idiopathischer Gallensäuremalabsorption bekannt ist und sich durch erhöhte Konzentrationen von primären Gallensäuren im Stuhl zeigt. Es ist bekannt, dass primäre Gallensäuren im Dickdarm Symptome wie Schmerzen und Durchfall auslösen können und bei etwa einem Drittel der RDS-Patient*innen vorkommen.

Veränderungen im Gallensäuren-Metabolismus und verminderte bakterielle Diversität spielen auch bei der Entstehung von CED eine Rolle. Wir konnten zeigen, dass Biofilme mit erhöhten Entzündungsparametern bei Colitis-ulcerosa-Patient*innen verbunden sind. Die Krankheitsaktivität von CED geht auch mit einem „dysbiotischen Shift" in der Mikrobiotazusammensetzung einher. Biofilme könnten also eine Art „Kipp-Punkt" bei Dysbiose im Ökosystem des Darms darstellen. Die dreidimensionale Organisation und Wachstumsart des Mikrobioms sowie die Interaktion mit dem Darmepithel stellen eine zusätzliche Dimension dar, welche in zukünftige Mikrobiomstudien miteinbezogen werden sollte.

Zusammenfassung

Der Hauptpunkt dieser Studie war eindeutig, dass Biofilme endoskopisch sichtbar waren. So konnten wir zum ersten Mal ein „gestörtes" Mikrobiom makroskopisch visualisieren und mit dem Paradigma brechen, dass RDS nicht mit sichtbaren Veränderungen im Darm verbunden ist. Endoskopisch sichtbare Biofilme haben das Potenzial, die Krankheitsklassifikation von RDS und CED zu revolutionieren, und könnten neue individuelle Therapiemöglichkeiten eröffnen. Weitere Studien werden zeigen, ob RDS-Patient*innen mit Biofilmen von deren Entfernung oder von Gallensäuren- bzw. Mikrobiom-modulierenden Therapien wie etwa Gallensäurebindern oder Stuhltransplantationen profitieren. ■

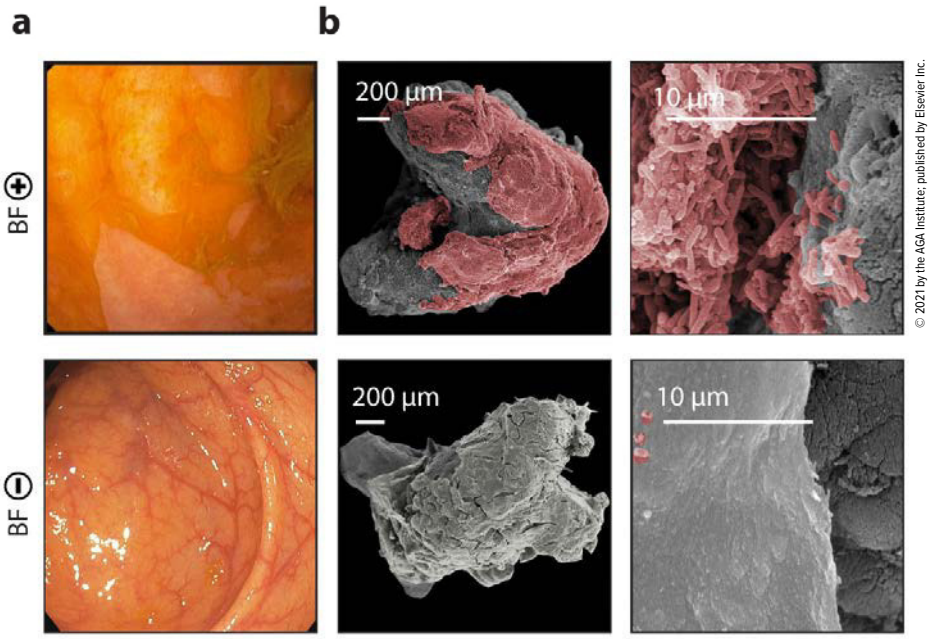

© 2021 by the AGA Institute; published by Elsevier Inc.

Abb. 1: Unterschied zwischen Kolon-Biopsieproben von RDS-Patient*innen mit endoskopisch sichtbaren Biofilmen (BF-pos) und ohne endoskopisch sichtbare Biofilme (BF-neg). a: Endoskopiebilder von charakteristischen, grün-gelben membranartigen Auflagerungen im Coecum. b: Die Elektronenmikroskopie zeigt dichtgepackte Bakterien an der Darmschleimhaut in BF-pos-Patient*innen, verglichen mit einer intakten Schleimschicht mit einzelnen Bakterien in BF-neg-RDS-Patient*innen (modifiziert nach Baumgartner M et al.: Gastroenterology 2021)

Endsoskopisches Erscheinungsbild nach hochvolumiger Polyethylen-Glykol(PEG)-Darmvorbereitung, Boston Bowel Prep Scale > 5		
	Stuhlreste	**Biofilm**
Lokalisation	durchgängiges Merkmal vom Coecum bis zum distalen Kolon	hauptsächlich Ileum, Coecum und/oder Colon ascendens
Morphologie	fleckig	durchgehende grün-gelbe Schicht, seltener lückenhaft
Lokalisation in Relation zur Gravitation	abhängig von der Gravitation	unabhängig von der Gravitation
Wasserstrahl-Reinigung	leicht abwaschbar	schwer abwaschbar, geht als Membran ab
Reste nach dem Waschen	keine NBI („narrow band imaging")-Reste	NBI rote Reste

Tab. 1: Definition von endoskopisch sichtbaren Biofilmen (modifiziert nach Baumgartner M et al.: Gastroenterology 2021)

Literatur:

beim Verfasser

Autor:
Dipl.-Ing. Dr. **Maximilian Baumgartner**
Klinische Abteilung für Gastroenterologie und Hepatologie
Medizinische Universität Wien
E-Mail:
maximilian.baumgartner@meduniwien.ac.at

■0221◆

Gonarthrose

Mehr Mastzellen in entzündeten Gelenken bei Frauen

In der Synovia von arthrotischen Kniegelenken findet man vermehrt Mastzellen. Eine Forschergruppe aus den USA hat jetzt gezeigt, dass die Zellzahl bei betroffenen Frauen nochmal höher ist als bei männlichen Leidensgenossen. Das könnte geschlechterspezifische Unterschiede in der Symptomatik der Gonarthrose erklären.

In den letzten Jahren hat sich das Verständnis für die Entstehung einer Arthrose grundlegend geändert. Früher war die gängige Meinung, Arthrose sei bloß eine degenerative Erkrankung. Der Knorpel im Gelenk reibt sich durch Über- oder Fehlbelastung ab und als „Begleiterscheinung" entzündet sich die Synovia. Inzwischen scheint aber ziemlich klar zu sein, dass die Entzündung weiter am Anfang der Gonarthrose steht und vermutlich eine Schlüsselrolle für die Pathogenese spielt.

Dazu passt, dass die Synovitis den arthrosetypischen Schäden in der Bildgebung oft vorausgeht und sich schon in frühen Stadien Entzündungszellen in der Synovia finden, vor allem Mastzellen, T-Lymphozyten und Makrophagen. Gemäß der nun gängigen Hypothese verläuft die Pathogenese folgendermaßen: Das Gelenk wird geschädigt – zum Beispiel durch ein Trauma oder durch Fehl- oder Überbelastung. Dies löst eine Immunantwort aus, die eine chronische, milde Entzündung im Gelenk verursacht. Diese führt letztendlich zum arthrosetypischen Knorpelabbau, zu Funktionseinschränkungen und Schmerzen.

Eine gute Übersicht über die niedriggradige Entzündung als ein Schlüsselelement in der Pathogenese der Arthrose publizierte im Jahr 2016 eine Forschergruppe um Prof. William Robinson, Rheumatologe in der Stanford University School of Medicine.[1] Eines der Fazits: Eine Arthrose bedeutet, dass das Gelenk als Organ versagt hat. Die Synovitis ist eine der Hauptcharakteristika einer Arthrose und ihr Vorliegen ist mit mehr Beschwerden, mit einer Gelenkdysfunktion und mit Knorpelverlust assoziiert. Die Entzündung ist maßgeblich für die Pathogenese der Arthrose. Die lokale Entzündung kann durch eine systemische, zum Beispiel durch Übergewicht, verstärkt werden. Übergewicht belastet die Gelenke nicht nur durch mehr Gewicht, sondern löst auch eine chronische systemische Entzündung im Körper aus, da aus dem Fettgewebe Entzündungsmediatoren – etwa Adipokine und andere Zytokine – ins Blut freigesetzt werden. Es sei möglich, so Robertson, dass die systemische Entzündung die lokale Entzündung im Gelenk vorantreibt, was dann letztendlich in einer Gonarthrose resultiert.

Mehr Mastzellen und mehr Tryptase

Die Mastzellen haben Arthroseforscher schon seit einiger Zeit im Blick. Noch ist ein kausaler Zusammenhang nicht bewiesen, aber es mehren sich die Hinweise, dass diese Zellen maßgeblich zum Entzündungsprozess und damit zum Voranschreiten der Arthrose beitragen. Eine Forschergruppe aus den USA geht jetzt sogar noch einen Schritt weiter: Auf dem amerikanischen Rheumatologenkongress ACR in Philadelphia berichteten sie über ihre Studie mit 157 Gonarthrosepatienten, darunter 96 Frauen und 61 Männer.[2] Bei den Frauen fanden sich signifikant mehr Mastzellen in der Synovia, was – so das Fazit der Forschergruppe – die stärkeren Schmerzen erklären könnte, unter denen Frauen mit Gonarthrose leiden. Das wird in Studien nämlich immer wieder beobachtet. Und es ist auch bekannt, dass Frauen öfter unter Gonarthrose leiden und dass sie bei ihnen oft schwerer verläuft.[3–6]

Das Team um Dr. Dana Orange, Assistant Professor of Clinical Investigation in der Rockefeller University, schloss in ihre Studie Männer und Frauen über 45 Jahren ein, die eine von drei Einschlussvorgaben erfüllen mussten (ACR-Kriterien gemäß Klinik/Radiologie oder Klinik/Labor oder röntgenologische Kriterien Kellgren-Lawrence-Stadium 2–4).[2] Bei allen Patienten war die Arthrose so weit fortgeschritten, dass sie einen Knieersatz benötigten. Patienten, die eine Kniefraktur gehabt hatten oder unter einer systemischen rheumatischen Erkrankung litten oder einen Gelenkersatz aus anderen Gründen bekommen sollten, waren von der Studie ausgeschlossen.

Das Ausmaß der Schmerzen wurde mit dem PROMIS- und dem KOOS-Schmerzscore ermittelt. Die Forscher maßen die Tryptase-Level im Serum und in der Gelenkflüssigkeit, die sie perioperativ gewannen. Tryptase wird von Mastzellen ausgeschüttet und ist ein Zeichen für deren Aktivität. Proben der Synovia wurden histologisch nach 13 Merkmalen untersucht, unter anderem auf Lymphozyten, Neutrophile, Plasmazellen, Russell-Körper, Fibrin, Zelldetritus, Fibrose und Anzahl der Mastzellen.

Bezüglich Schmerzintensität bestätigte die Studie das, was schon aus anderen Untersuchungen bekannt war: Frauen litten unter stärkeren Schmerzen als Männer: Im PROMIS-Score gaben sie im Schnitt 7,2 (Männer: 6,2; $p = 0{,}001$) an und im KOOS-Score 57 im Vergleich zu 49 ($p = 0{,}002$). Dass die Frauen mehr Schmerzen hatten, weil sie schon länger unter Symptomen litten und ihre Arthrose womöglich fortgeschrittener war, ist unwahrscheinlich. Denn Frauen und Männer hatten im Schnitt seit genauso viel Jahren Beschwerden. Auch waren die Schweregrade der Arthrose vergleichbar.

Die Zahl der Mastzellen war bei Frauen signifikant höher als bei Männern, nämlich 63 pro Gesichtsfeld im Vergleich zu 46

(p = 0,004). Dieser Unterschied blieb auch nach Bonferroni-Korrektur bestehen. Passend zur erhöhten Mastzellzahl waren auch die Tryptasespiegel bei Frauen höher (p < 0,0001). Die anderen histologischen Parameter unterschieden sich zwischen Männern und Frauen nicht.

Prof. Dr. Tobias Renkawitz, ärztlicher Direktor der Klinik für Orthopädie im Universitätsklinikum Heidelberg, warnt allerdings davor, die Resultate überzuinterpretieren: „Ob Mastzellen eine Arthrose auslösen und ob das bei Frauen eine größere Rolle spielt, ist nicht bewiesen. Bestätigen sich die Ergebnisse aber in weiteren größeren Studien, könnte man möglicherweise zukünftig die Mastzellen mit Medikamenten gezielt beeinflussen."

© Pixel-Shot – stock.adobe.com

Frauen sind von Kniearthrose häufiger und oft auch schwerer betroffen als Männer

Kausalität oder Korrelation?

Mastzellen gehören zum angeborenen Immunsystem und reagieren rasch auf krankmachende Stoffe von außen oder Schäden im Körper.[7] Der deutsche Mediziner Prof. Paul Ehrlich beschrieb die Zellen zum ersten Mal im Jahr 1878. Er nannte sie so, weil sie unter dem Mikroskop so „gemästet" aussahen. In den Zellen ist nämlich dick gepackt Granula mit Botenstoffen, unter anderem Histamin und Tryptase, enthalten, die auf bestimmte Reize hin ausgeschüttet werden. Die Botenstoffe führen zur Synovitis und lassen Blutgefäße einsprießen, was die Entzündung weiter vorantreibt. Was die Mastzellen veranlasst, ihre Botenstoffe freizusetzen, ist unklar, möglicherweise Stoffwechselprodukte von Knochen oder Knorpel.

Inzwischen weisen mehrere Studien darauf hin, wie wichtig Mastzellen offenbar in der Pathogenese der Arthrose sind. Eine der jüngsten Arbeiten kommt von Forschern von der Universität in Ancona.[8] Sie fanden bei Patienten mit Arthrose deutlich mehr Mastzellen, bei Kniearthrose waren es im Durchschnitt 165 pro Gesichtsfeld im Vergleich zu 20 in der Kontrollgruppe. Je mehr Mastzellen zu sehen waren, desto schlimmer war die Synovia entzündet, desto mehr Blutgefäße hatten sich neu gebildet, desto mehr Schmerzen hatten die Patienten und umso größer war die Funktionseinschränkung im Knie. In der Studie wurde aber nicht explizit analysiert, ob sich die Mastzellzahl zwischen Männern und Frauen unterschied.

Mastzellen gezielt beeinflussen

„Dass bei Patienten mit Arthrose eine erhöhte Konzentration an Mastzellen im Gelenk nachweisbar ist, wissen wir schon seit Längerem, aber welche Rolle diese Zellen spielen ist noch unklar", sagt Renkawitz. „Wenn sich ein Nutzen bestätigt, könnte man überlegen, ob man bei Patienten mit sehr hohen Zellkonzentrationen diese gezielt mit Medikamenten beeinflusst – egal ob Mann oder Frau."

Ansätze hierfür gibt es schon. So hat beispielsweise die Arbeitsgruppe aus Ancona in einer Pilotstudie mit 10 Patienten gesehen, dass Antikörper, die normalerweise gegen Asthma oder Neurodermitis eingesetzt werden, Arthrosebeschwerden besserten. Die Antikörper stabilisierten die Mastzellen so, dass sie weniger Botenstoffe ausschütten.[9]

Forscher vom Research Institute of Fundamental and Clinical Immunology in Novosibirsk beobachteten nach Auswertung von öffentlich zugänglichen Daten der Osteoarthritis Initiative Cohort mit 4273 Patienten, dass diejenigen, die Antihistaminika genommen hatten, seltener die Diagnose einer Gonarthrose bekamen.[10] Antihistaminika blockieren nicht nur die Wirkungen von Histamin, sondern können möglicherweise auch die Mastzellen stabilisieren. Dieselbe Forschergruppe testet nun mit 30 Patienten, ob eine Creme mit dem Antihistaminikum Diphenhydramin eine Arthrose bessern kann.

Antihistaminika werden standardmäßig gegen allergische Erkrankungen angewendet. „Trotzdem würde ich sie noch nicht gegen Kniearthrose einsetzen", sagt Renkawitz. „Die Datenlage ist noch viel zu schwach und die Medikamente haben ja auch Nebenwirkungen. Und selbst wenn große Studien die Wirkung bei Gonarthrose belegen, wissen wir dann auch noch nicht, ob die Behandlung besser ist als herkömmmliche Therapien."

So bleibt Patienten mit Arthrose vorerst nichts anderes übrig als die bisherige stufenweise Therapie: zuerst nichtmedikamentöse Maßnahmen wie Physiotherapie, Koordinations- und Krafttraining, dann Salben, Gele oder Pflaster mit nichtsteroidalen Antiphlogistika und – wenn dies nichts nützt – diese Medikamente als Tablette. Zur kurzfristigen Schmerzlinderung kann man Kortisonspritzen oder Opioide verabreichen, und wenn das die Beschwerden immer noch nicht bessert, sollte man über einen Gelenkersatz nachdenken. Eine Operation sei aber immer der letzte Schritt, sagt Renkawitz. „Das sollte man erst mit

dem Patienten diskutieren, wenn alle anderen konservativen Maßnahmen ausgeschöpft sind." Patienten, die mit mittelschwerer Arthrose bereits ein Kunstgelenk bekommen, leiden nämlich oft auch noch nach der Operation unter Schmerzen und sind unzufrieden.[11] Abgesehen davon muss man auch die Lebensdauer der Kunstgelenke berücksichtigen; sie halten durchschnittlich 15 bis 25 Jahre.[12] „Mit der heutigen Lebenserwartung leben viele Patienten noch länger und bräuchten einen Wechsel", sagt Renkawitz. „Aber unnötige Wechseloperationen sollte man vermeiden, weil jede Operation natürlich mit Komplikationen einhergehen kann – vor allem wenn man älter wird."

Besser ist es natürlich, eine Arthrose zu verhindern, indem man kniebelastende Aktivitäten in Beruf und Freizeit vermeidet. Wenn man Knieschmerzen hat, sind Sportarten wie Schwimmen oder Radfahren gegenüber Tennis, Joggen oder Fußball zu bevorzugen. Übergewichtige profitieren doppelt vom Abnehmen: Zum einen werden dann die Kniegelenke weniger belastet, zum anderen könnte sich die systemische Entzündung reduzieren, weil weniger entzündungsfördernde Stoffe aus Fettgewebe freigesetzt werden. ■

Bericht: Dr. **Felicitas Witte**

■2104

Literatur:

1 Robinson WH et al.: Low-grade inflammation as a key mediator of the pathogenesis of osteoarthritis. Nat Rev Rheumatol 2016; 12(10): 580-92 **2** Mehta B et al.: Mast cells may explain sex differences in osteoarthritis pain. Arthritis Rheumatol 2022; 74(Suppl 9): Abstract 1642 **3** Tschon M et al.: Gender and sex are key determinants in osteoarthritis not only confounding variables. A systematic review of clinical data. J Clin Med 2021; 10(14): 3178 **4** Hawker GA et al.: Differences between men and women in the rate of use of hip and knee arthroplasty. N Engl J Med 2000; 342(14): 1016-22 **5** Hame SL, Alexander RA: Knee osteoarthritis in women. Curr Rev Musculoskelet Med 2013; 6(2): 182-7 **6** Mehta SP et al.: Do women have poorer outcomes following total knee replacement? Osteoarthritis Cartilage 2015; 23(9): 1476-82 **7** Amin K: The role of mast cells in allergic inflammation. Respir Med 2012; 106(1): 9-14 **8** Farinelli L et al.: Synovial mast cells from knee and hip osteoarthritis: histological study and clinical correlations. J Exp Orthop 2022; 9: 13 **9** Aquili A et al.: The effect of anti-IgE therapy in knee osteoarthritis: a pilot observational study. J Biol Regul Homeost Agents 2017; 31(4 Suppl 1): 1-5 **10** Shirinsky I, Shirinsky V: H1-antihistamines are associated with lower prevalence of radiographic knee osteoarthritis: a cross-sectional analysis of the Osteoarthritis Initiative data. Arthritis Res Ther 2018; 20(1): 116 **11** Leppänen S et al.: Mild knee osteoarthritis predicts dissatisfaction after total knee arthroplasty: a prospective study of 186 patients aged 65 years or less with 2-year follow-up. BMC Muskuloskelet Disord 2021; 22(1): 657 **12** Evans JT et al.: How long does a knee replacement last? A systematic review and meta-analysis of case series and national registry reports with more than 15 years of follow-up. Lancet 2019; 393(10172): 655-63

FACHKURZINFORMATIONEN

Fachkurzinformation zu Coverflappe, Inserat auf Seite 88
OLUMIANT® - Kurzfachinformation: 1. BEZEICHNUNG DES ARZNEIMITTELS: Olumiant® 4 (2) mg Filmtabletten. 2. QUALITATIVE UND QUANTITATIVE ZUSAMMENSETZUNG: Jede Filmtablette enthält 4 (2) mg Baricitinib. Vollständige Auflistung der sonstigen Bestandteile, siehe Abschnitt 6.1 der Fachinformation. 4.1 Anwendungsgebiete: Rheumatoide Arthritis: Baricitinib wird angewendet zur Behandlung von mittelschwerer bis schwerer aktiver rheumatoider Arthritis bei erwachsenen Patienten, die auf eine vorangegangene Behandlung mit einem oder mehreren krankheitsmodifizierenden Antirheumatika (DMARDs) unzureichend angesprochen oder diese nicht vertragen haben. Baricitinib kann als Monotherapie oder in Kombination mit Methotrexat angewendet werden (siehe Abschnitte 4.4, 4.5 und 5.1 zu verfügbaren Daten verschiedener Kombinationen). Atopische Dermatitis: Baricitinib wird angewendet zur Behandlung von mittelschwerer bis schwerer atopischer Dermatitis bei erwachsenen Patienten, die für eine systemische Therapie infrage kommen. Alopecia areata: Baricitinib wird angewendet zur Behandlung von schwerer Alopecia areata bei erwachsenen Patienten (siehe Abschnitt 5.1). 4.3 Gegenanzeigen: Überempfindlichkeit gegen den Wirkstoff oder einen der in Abschnitt 6.1 genannten sonstigen Bestandteile. Schwangerschaft (siehe Abschnitt 4.6 der Fachinformation). Pharmakotherapeutische Gruppe: Selektive Immunsuppressiva, ATC-Code: L04AA37. 6.1 Liste der sonstigen Bestandteile: Tablettenkern: Mikrokristalline Cellulose, Croscarmellose-Natrium, Magnesiumstearat (Ph.Eur.), Mannitol (Ph.Eur.). Filmüberzug: Eisen(III)-oxid (E172), Phospholipide aus Sojabohnen (E322), Macrogol, Poly(vinylalkohol), Talkum, Titandioxid (E171). 7. INHABER DER ZULASSUNG: Eli Lilly Nederland B.V., Papendorpseweg 83, 3528 BJ Utrecht, Niederlande. Abgabe: Rezept- und Apothekenpflichtig, NR. Stand der Information: Juni 2022. Weitere Angaben, insbesondere zu Warnhinweisen und Vorsichtsmaßnahmen für die Anwendung, Wechselwirkungen mit anderen Arzneimitteln oder sonstige Wechselwirkungen, Fertilität, Schwangerschaft und Stillzeit, Nebenwirkungen sowie ggf. Gewöhnungseffekten sind der veröffentlichten Fachinformation zu entnehmen.

Fachkurzinformation zu Inserat auf Seite 77
TALTZ® - Kurzfachinformation: 1. BEZEICHNUNG DES ARZNEIMITTELS: Taltz® 80 mg Injektionslösung in einer Fertigspritze (in einem Fertigpen). 2. QUALITATIVE UND QUANTITATIVE ZUSAMMENSETZUNG: Jede Fertigspritze (jeder Fertigpen) enthält 80 mg Ixekizumab in 1 ml Lösung. Ixekizumab wird in CHO-Zellen (chinese hamster ovary) mittels rekombinanter DNA-Technologie hergestellt. Vollständige Auflistung der sonstigen Bestandteile, siehe Abschnitt 6.1. 4.1 Anwendungsgebiete: Plaque-Psoriasis: Taltz ist angezeigt für die Behandlung erwachsener Patienten mit mittelschwerer bis schwerer Plaque-Psoriasis, die für eine systemische Therapie infrage kommen. Plaque-Psoriasis bei Kindern und Jugendlichen: Taltz ist angezeigt für die Behandlung von mittelschwerer bis schwerer Plaque-Psoriasis bei Kindern und Jugendlichen ab einem Alter von 6 Jahren mit einem Körpergewicht von mindestens 25 kg, die für eine systemische Therapie infrage kommen. Psoriasis-Arthritis: Taltz, allein oder in Kombination mit Methotrexat, ist angezeigt für die Behandlung erwachsener Patienten mit aktiver Psoriasis-Arthritis, die unzureichend auf eine oder mehrere krankheitsmodifizierende Antirheumatika (DMARD) angesprochen oder diese nicht vertragen haben (siehe Abschnitt 5.1). Axiale Spondyloarthritis: Ankylosierende Spondylitis (Röntgenologische axiale Spondyloarthritis): Taltz ist angezeigt für die Behandlung erwachsener Patienten mit aktiver röntgenologischer axialer Spondyloarthritis, die auf eine konventionelle Therapie unzureichend angesprochen haben. Nicht-röntgenologische axiale Spondyloarthritis: Taltz ist angezeigt für die Behandlung erwachsener Patienten mit aktiver nicht-röntgenologischer axialer Spondyloarthritis mit objektiven Anzeichen einer Entzündung, nachgewiesen durch erhöhtes C-reaktives Protein (CRP) und/oder Magnetresonanztomographie (MRT), die unzureichend auf nicht-steroidale Antirheumatika (NSAR) angesprochen haben. 4.3 Gegenanzeigen: Schwerwiegende Überempfindlichkeit gegen den Wirkstoff oder einen der in Abschnitt 6.1 genannten sonstigen Bestandteile. Klinisch relevante aktive Infektionen (z. B. aktive Tuberkulose, siehe Abschnitt 4.4). Pharmakotherapeutische Gruppe: Immunsuppressiva, Interleukin-Inhibitoren, ATC-Code: L04AC13. 6.1 Liste der sonstigen Bestandteile: Saccharose, Polysorbat 80, Wasser für Injektionszwecke, Natriumhydroxid kann zur pH-Wert-Einstellung verwendet werden. 7. INHABER DER ZULASSUNG: Eli Lilly and Company (Ireland) Limited, Dunderrow, Kinsale, Co. Cork, Irland. Abgabe: Rezept- und Apothekenpflichtig, NR. Stand der Information: Dezember 2021. Weitere Angaben, insbesondere zu Warnhinweisen und Vorsichtsmaßnahmen für die Anwendung, Wechselwirkungen mit anderen Arzneimitteln oder sonstige Wechselwirkungen, Fertilität, Schwangerschaft und Stillzeit, Nebenwirkungen sowie ggf. Gewöhnungseffekten sind der veröffentlichten Fachinformation zu entnehmen.

Fachkurzinformation zu Inserat auf Seite 17
Teriparatid ratiopharm 20 Mikrogramm/80 Mikroliter Injektionslösung in einem vorgefüllten Injektor. Qualitative und Quantitative Zusammensetzung: Jede Dosis von 80 Mikrolitern enthält 20 Mikrogramm Teriparatid*. Ein vorgefüllter Injektor mit 2,4 ml Injektionslösung enthält 600 Mikrogramm Teriparatid (entsprechend 250 Mikrogramm pro ml). *Teriparatid (1-34) ist identisch mit der Sequenz der 34 N-terminalen Aminosäuren des endogenen humanen Parathormons. Anwendungsgebiete: Teriparatid ratiopharm ist angezeigt zur Behandlung von Erwachsenen. Behandlung der Osteoporose bei postmenopausalen Frauen und bei Männern mit einem hohen Frakturrisiko (siehe Abschnitt 5.1 der Fachinformation). Bei postmenopausalen Frauen wurde eine signifikante Reduktion der Inzidenz vertebraler und extravertebraler Frakturen, aber nicht von Hüftfrakturen, nachgewiesen. Behandlung der mit einer systemischen Langzeit-Glukokortikoidtherapie assoziierten Osteoporose bei Frauen und Männern mit hohem Frakturrisiko (siehe Abschnitt 5.1 der Fachinformation). Gegenanzeigen: Überempfindlichkeit gegen den Wirkstoff oder einen der genannten sonstigen Bestandteile. Schwangerschaft und Stillzeit (siehe Abschnitte 4.4 und 4.6 der Fachinformation). Vorbestehende Hypercalcämie. Schwere Niereninsuffizienz. Metabolische Knochenkrankheiten (einschließlich Hyperparathyreoidismus und Paget-Krankheit der Knochen) mit Ausnahme der primären Osteoporose oder der Glukokortikoid-induzierten Osteoporose. Ungeklärte Erhöhung der alkalischen Phosphatase. Vorausgegangene Strahlentherapie mit externer Strahlenquelle oder implantierter Strahlenquelle, bei der das Skelett im Strahlenfeld lag. Patienten mit malignen Skeletterkrankungen oder Knochenmetastasen dürfen nicht mit Teriparatid behandelt werden. Pharmakotherapeutische Gruppe: Calciumhomöostase, Parathormon und – Analoga; ATC-Code: H05 AA02. Liste der sonstigen Bestandteile: Eisessig, Natriumacetat Trihydrat, Mannitol, Metacresol, Salzsäure (zur pH-Wert Einstellung), Natriumhydroxid (zur pH-Wert Einstellung), Wasser für Injektionszwecke. Art und Inhalt des Behältnisses: 2,4 ml Lösung in Patrone (silikonisiertes Typ I Glas) mit einem Stopfen (Halobutyl-Gummi), Verschlussscheibe (Polyisopren/Bromobutyl-Gummi Laminat)/Aluminium in einem Injektor. Teriparatid ratiopharm ist erhältlich in Packungsgrößen mit 1 oder 3 Injektoren oder in einer Bündelpackung mit 3 Injektoren (3 Packungen mit 1 Injektor). Jeder Injektor enthält 28 Dosiseinheiten mit jeweils 20 Mikrogramm (pro 80 Mikroliter). Es werden möglicherweise nicht alle Packungsgrößen in den Verkehr gebracht. Inhaber der Zulassung: TEVA B.V., Swensweg 5, 2031 GA Haarlem, Niederlande, Tel.Nr.: +43/1/97007-0, Fax-Nr.: +43/1/97007-66, e-mail: info@ratiopharm.at Rezeptpflicht/Apothekenpflicht: Rezept- und apothekenpflichtig, wiederholte Abgabe verboten. Stand der Information: 08/2022. Weitere Hinweise zu Warnhinweisen und Vorsichtsmaßnahmen für die Anwendung, Wechselwirkungen mit anderen Mitteln, Nebenwirkungen und zutreffendenfalls Angaben über die Gewöhnungseffekte sind der veröffentlichten Fachinformation zu entnehmen.

Künstliche Intelligenz erfolgreich beim Aufspüren der Psoriasisarthritis

Ein mithilfe künstlicher Intelligenz entwickelter Diagnosealgorithmus konnte in einer Studie zuverlässig eine Psoriasisarthritis bis zu 4 Jahre vor der Erstdiagnose erkennen.

Die frühe Diagnose der Psoriasisarthritis (PsA) ist ein ungelöstes Problem: Einer aktuellen Studie zufolge vergehen bei mehr als der Hälfte der Patienten über 2 Jahre, ehe sie gestellt werden kann.[1] Dies ist besonders problematisch, da es durch eine zu spät einsetzende Therapie zu irreversiblen Gelenkschädigungen kommen kann, was auch eine große volkswirtschaftliche Bedeutung hat. Denn die PsA betrifft vor allem Menschen im Berufsleben; das Alter bei Erstmanifestation liegt zwischen dem 35. und 55. Lebensjahr.[2] Hilfe könnte durch den Einsatz von künstlicher Intelligenz erfolgen.

Nach Dr. Jonathan Shapiro, Maccabi Healthcare Services in Ramat Hasharon, Israel, ist die PsA besonders gut dazu geeignet, um einen maschinellen Lernalgorithmus zu entwickeln.[3] Der Grund dafür ist, dass es sich um eine weit verbreitete Krankheit handelt, die besonders häufig bei Psoriasispatienten auftritt: Die Hauteffloreszenzen gehen in den meisten Fällen einer Gelenkbeteiligung voraus. Entsprechend werden auch viele Patienten mit PsA zunächst nicht dem Rheumatologen, sondern dem Dermatologen oder Hausarzt vorgestellt. Für die nichtrheumatologischen Ärzte sei die Hilfe durch einen Entscheidungsalgorithmus besonders wichtig, meint Shapiro. Zudem seien in vielen Ländern Rheumatologen nicht früh genug verfügbar.

PredictAI an zwei großen Kohorten trainiert

In einer retrospektiven Studie wurde die Leistung des maschinellen Lernprogramms PredictAI hinsichtlich seiner Fähigkeit bewertet, nicht diagnostizierte PsA-Patienten 1–4 Jahre vor dem ersten Verdacht auf PsA (dem sogenannten Referenzereignis) zu identifizieren.[3] Analysiert wurden die Daten von 2,5 Millionen Mitgliedern der „Maccabi Healthcare Services Study Population“, einer Health-Maintenance-Organisation in Israel. In der Studie wurden alle Diagnosen von PsA und Psoriasis in der erwachsenen Bevölkerung zwischen 2008 und 2020 ausgewertet. Wie Shapiro erklärt, gingen die Wissenschaftler so vor, wie man dies immer bei der Entwicklung von Algorithmen für maschinelles Lernen tut: „Sie nehmen die Daten, die sie zur Verfügung haben, und teilen sie in zwei Gruppen auf: die große Menge zum Trainieren des Algorithmus und die kleine Menge zum Trainieren und Testen des Algorithmus.“

Da die Prävalenz von PsA bei Psoriasispatienten höher ist als in der Allgemeinbevölkerung, wurden zwei Kohorten gebildet: die Kohorte der Allgemeinbevölkerung und die Psoriasiskohorte. Das Referenzereignis war definiert als die erste registrierte Diagnose von PsA durch einen Arzt. Der Algorithmus wurde anhand von Daten aus jedem der 4 der Erstdiagnose vorausgehenden Jahre trainiert.

Der KI-Algorithmus erwies sich in der Vorhersage einer PsA in der Allgemeinbevölkerung, vor allem aber bei Psoriasispatienten als erfolgreich: In der Allgemeinbevölkerung erreichte PredictAI eine Sensitivität von 32 %–42 % und einen positiven Vorhersagewert von 8 %–10 %. In der Psoriasiskohorte identifizierte der Algorithmus nichtdiagnostizierte PsA-Patienten 1–4 Jahre vor dem Referenzereignis mit einer Sensitivität von 38 %–50 % und einem positiven Vorhersagewert von 30 %–34 %.

Die Parameter, die nach dem Algorithmus am stärksten zur Vorhersage beitragen, ob ein Patient eine nicht diagnostizierte PsA hat oder nicht, waren die Anzahl der Psoriasisdiagnosen, die Anzahl der Arthralgiediagnosen und die Zahl der durchgeführten intraartikulären Injektionen. Dagegen trugen die Parameter Alter der Patienten und Anzahl der Ekzemdiagnosen nicht zur Diagnose bei.

© Anastasiya – stock.adobe.com

Mit einem maschinellen Diagnosealgorithmus können PsA-Patienten früher identifiziert werden

„Je näher man dem Zeitpunkt des Referenzereignisses bzw. der PsA-Erstdiagnose kommt, desto mehr verbessert sich die Leistung des Algorithmus“, erklärt Shapiro. In der Psoriasiskohorte identifizierte PredictAI bei etwas mehr als der Hälfte der Patienten (51 %) eine nichtdiagnostizierte PsA, und zwar bis zu 4 Jahre vor dem ersten Verdacht des Hausarztes.

Somit kann die Zeit bis zur Diagnose, zur Überweisung an einen Rheumatologen und zum Behandlungsstart enorm verkürzt werden. Daher könnten KI-Modelle nach Ansicht von Shapiro in Zukunft eine wichtige Rolle bei der Verbesserung der Versorgung von PsA-Patienten spielen. ■

Bericht: Dr. **Susanne Kammerer**

■2109

Literatur:

1 Karmacharya P et al.: Diagnostic delay in psoriatic arthritis: a population-based study. J Rheumatol 2021; 48: 1410-6 **2** https://emedicine.medscape.com/article/2196539-overview#a5 **3** Shapiro J et al.: A machine learning tool for the early identification of undiagnosed psoriatic arthritis patients: is it possible? FC06.02, 31st EADV Congress, Milan, Italy, 7.–10. September 2022

Neues zur Diagnose und Therapie von Lupus erythematodes

Einer Registerstudie zufolge sollte bei Lupuspatienten die Indikation zur Nierenbiopsie großzügiger gestellt werden, denn so kann eine aktive Lupusnephritis früher diagnostiziert und behandelt werden. Neue Erkenntnisse zur Behandlung mit Belimumab erbrachte eine Metaanalyse: Sie zeigte, dass mehr als die Hälfte der Patienten mit kutanem Lupus auf Belimumab ansprechen, doch erst nach 20 Wochen Therapie.

Derzeit lautet die Empfehlung der Leitlinien, bei Lupuspatienten eine Nierenbiopsie dann zu veranlassen, wenn die Protein/Kreatinin-Ratio im Urin (UPCR) ≥0,5 beträgt. Es gibt aber Hinweise dafür, dass bereits zuvor histologisch aktive Veränderungen entdeckt werden können, manchmal sogar Narbenbildung.

„Die frühzeitige Diagnose einer Lupusnephritis und eine wirksame Intervention verringern die langfristigen negativen Nierenkomplikationen", erklärte Dr. Anna Broder, Hackensack University Medical Center, New Jersey, USA. Daher sollte die von ihr beim ACR-Kongress vorgestellte retrospektive Studie der Frage nach dem Fortschreiten der Proteinurie bei Patienten mit einer UPCR zwischen ≥0,2 und <0,5 auf den Grund gehen und darüber hinaus Risikofaktoren für die Entwicklung einer UPCR ≥0,5 finden.[1] Die Patientendaten entstammten dem „Einstein Rheumatic Disease Register".

Von den 151 eingeschlossenen SLE-Patienten entwickelten 50 % eine fortgeschrittene Proteinurie mit UPCR ≥0,5. Bei 61 % geschah dies bereits innerhalb von zwei Jahren. Bei 20 Patienten wurde innerhalb der ersten zwei Jahre eine Biopsie durchgeführt und bei 16 dieser Patienten daraufhin eine therapierbare aktive Lupusnephritis festgestellt. Als Risikofaktoren konnten jüngeres Patientenalter, niedrige Komplementwerte und vor Kurzem aufgetretener SLE identifiziert werden.

Dr. Broder gab zu bedenken, dass diese Patienten mit schnellem Fortschreiten unter Umständen von einer früheren Biopsie profitieren könnten. Bisher ist allerdings auch unbekannt, inwiefern eine medikamentöse Prophylaxe mit ACE-Hemmern oder Hydroxychloroquin die Zeit bis zum Auftreten der Proteinurie verlängern könnte. „Diese entscheidenden Fragen müssen mithilfe von randomisierten oder groß angelegten pharmakoepidemiologischen Studien untersucht werden, um die mit retrospektiven Studien verbundenen Verzerrungen zu minimieren", betonte Broder. Der Grundstein hierfür wurde mit der Registerstudie gelegt.

Belimumab bei kutanem Lupus: Therapie nicht zu früh abbrechen

Dr. Daniel Montes, University of Wisconsin, Madison, USA, betonte in seinem Vortrag, dass Belimumab zwar bereits für die Therapie des systemischen Lupus erythematodes zugelassen ist, aber derzeit dennoch Wissenslücken bestehen. „Ziel unserer systematischen Übersichtsarbeit und Metaanalyse war es, die Wirksamkeit von Belimumab bei kutanem Lupus, die Verringerung des Risikos für einen kutanen Schub und die Zeit bis zum Ansprechen nach Beginn der Behandlung mit Belimumab bei kutanem Lupus zu untersuchen", erklärte er. Primärer Endpunkt war das klinische Ansprechen im kutanen Teil des British Isles Lupus Assessment Group Score (BILAG) bei Patienten mit oder ohne Belimumab-Therapie.[2] Er wurde definiert als Veränderung von BILAG A/B bei Studienbeginn zu BILAG B–E nach 52 Wochen.

„Zusätzlich berechneten wir eine gepoolte Odds-Ratio für jedes der aufeinanderfolgenden 4-Wochen-Intervalle über 52 Wochen, um einen Trend für die Zeit bis zum klinischen Ansprechen auf die Belimumab-Therapie zu ermitteln", so Dr. Montes. Insgesamt wurden 13 Studien eingeschlossen, darunter 6 randomisierte kontrollierte Studien, die für die Metaanalyse verwendet wurden.

Nach einem Jahr war die Wahrscheinlichkeit für ein klinisches Ansprechen bei denjenigen, die Belimumab einnahmen, um 44 % höher als bei denjenigen, die es nicht einnahmen (Odds-Ratio OR: 1,44; $p<0{,}0001$), während die Gesamtansprechrate bei 55 % lag, wenn auch die Beobachtungsstudien einbezogen wurden.

„Wir stellten fest, dass das erste signifikante klinische Ansprechen bei den Belimumab-Anwendern in Woche 20 auftrat und bis Woche 52 anhielt, wobei der Höhepunkt des Ansprechens in Woche 52 erreicht wurde", betonte Montes. Die OR für einen kutanen Schub betrug 0,51 ($p=0{,}007$).

„Unsere Studie ergab, dass Belimumab eine wirksame biologische Therapie für Patienten mit kutanem Lupus mit oder ohne SLE ist und es bis zu 20 Wochen dauern kann, bis die Patienten klinisch signifikant ansprechen; daher sollte Belimumab nicht vorzeitig abgesetzt werden", schloss Montes. ■

Bericht:
Dr. **Susanne Kammerer**
■211709

Literatur:

1 Wang S et al.: Short- and long-term progression of kidney involvement in systemic lupus erythematosus patients with low-grade proteinuria. Abstract 1463, ACR Convergence 2022, 10.–14. November 2022, Philadelphia (USA) **2** Kneeland R et al.: Significant improvement in cutaneous lupus erythematosus with or without systemic lupus erythematosus with belimumab use – a systematic review and meta-analysis. Abstract 0348, ACR Convergence 2022, 10.–14. November 2022, Philadelphia (USA)

59. Jahrestagung der ÖGU
4. Jahrestagung der ÖGOuT

ÖGU Österreichische Gesellschaft für Unfallchirurgie

ÖGOuT Österreichische Gesellschaft für Orthopädie und Traumatologie

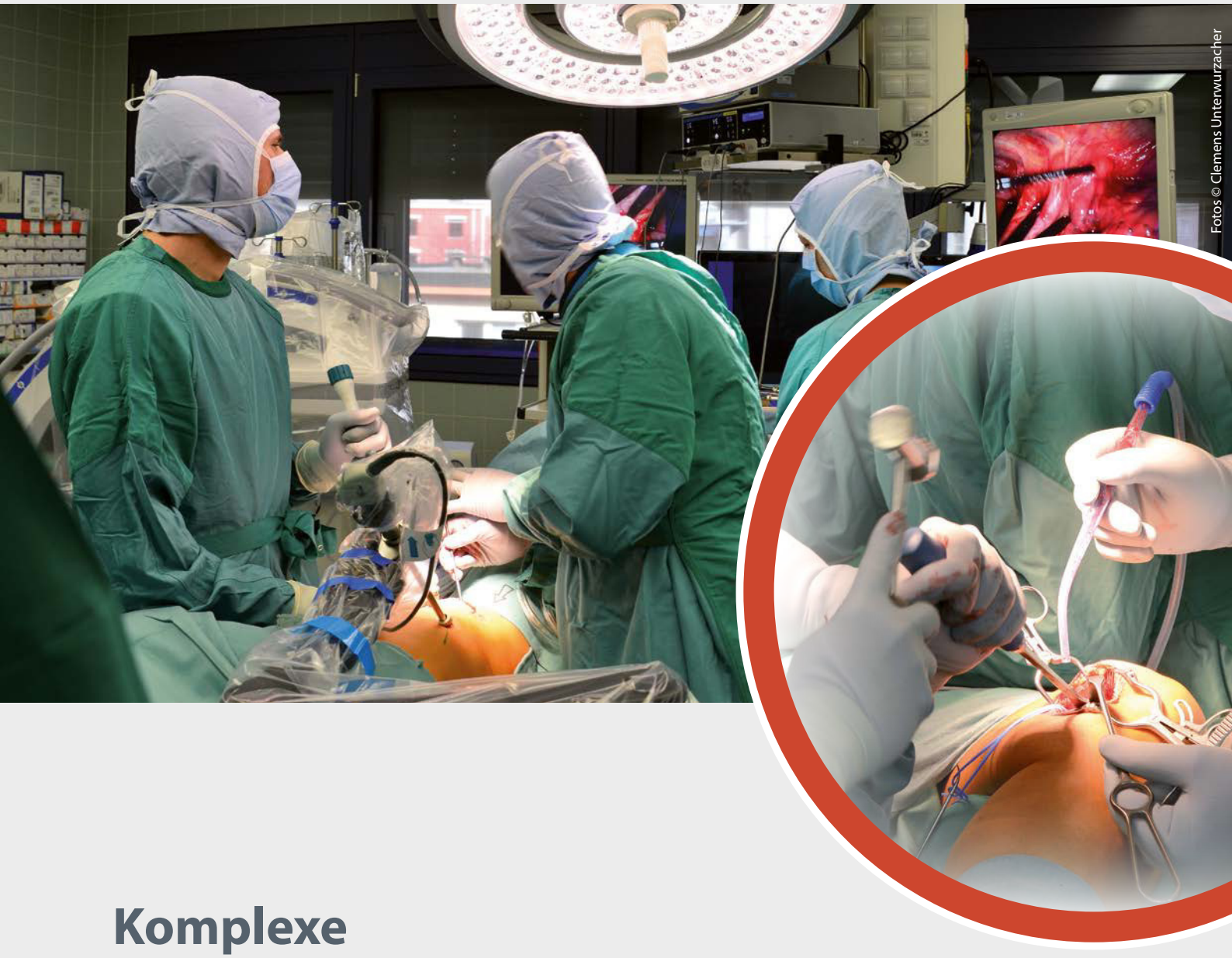

Fotos © Clemens Unterwurzacher

Komplexe Traumatologie & Orthopädie

05. – 07. Oktober 2023, Salzburg

Call for Abstracts
Einreichung möglich von
16. Jänner – 20. März 2023
www.unfallchirurgen.at

Es wird angestrebt, die Jahrestagung nach den Kriterien des Österreichischen Umweltzeichens für Green Meetings/Green Events auszurichten.

Olumiant® ist zugelassen für erwachsene Patienten mit mittelschwerer bis schwerer aktiver Rheumatoider Arthritis bei unzureichendem Ansprechen auf DMARDs.[1]

Überlegene Wirksamkeit vs. Adalimumab[+,*,1,2]

jeweils in Kombination mit MTX

olumiant®

(Baricitinib) Tabletten

IHR JAK-INHIBITOR MIT LANGZEITERFAHRUNG**

- SCHNELL***
- EINFACH***
- LANGANHALTEND***

1st Line nach MTX-/DMARD-Versagen[1,#]

Dosisflexibilität: 4 mg oder 2 mg[1]

+ Olumiant® zeigte statistische Signifikanz für die Überlegenheit gegenüber Adalimumab für ACR20-Ansprechen und mittlere Veränderung des DAS28-CRP, jeweils in Woche 12.[1,2]
* Statistisch signifikant höhere ACR50 und ACR70-Ansprechraten im Vergleich zu Adalimumab in Woche 12. Signifikante Verbesserung der Gesamtbeurteilung durch Arzt und Patient, des HAQ-DI, der Schmerzbewertung und des CRP in den Wochen 12, 24 und 52 unter Baricitinib im Vergleich zu Adalimumab. Signifikante Verbesserung der mittleren Dauer und des Schweregrades der morgendlichen Gelenksteifigkeit unter Baricitinib im Vergleich zu Adalimumab in Woche 12. ** EMA Marktzulassung für die Indikation der Rheumatoiden Arthritis seit Februar 2017. *** Schnell[2] und langanhaltend[3] in der Wirkung – einfach in der Handhabung[1]. # Erstattungskodex der österreichischen Sozialversicherung, Stand Mai 2021.

1 Fachinformation Olumiant® Juni 2022. **2** Taylor PC et al. N Engl J Med. 2017 Feb 16;376(7):652-662. **3** Smolen J.et al Rheumatology 2020; doi.org/10.1093/rheumatology/keaa576.

Kurzfachinformation siehe Seite 84 , PP-BA-AT-0804 Juli 2022

Lilly