

Osteonekrosen der Hand

ÖGO Ausbildungseminar 18.9.2008

W. Lick-Schiffer

Orthopädie Stolzalpe

Ärztlicher Direktor: Prof. R. Graf

Avaskuläre Osteonekrose

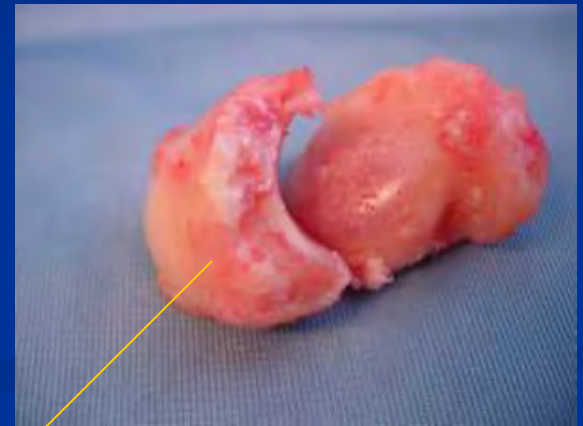- ON Os Lunatum = **Morbus Kienböck**
- ON Scaphoid (**Mb. Preisser**)
- ON aller Carpalknochen (Mb. Caffey)
- ON der Phalangenbasen (Mb. Thiemann)
- ON der MC-Köpfchen (Mb. Mauclaire)
- ON des Os Triquetrum (**Morbus Zimmer**)
- ON des Capitatumkopfes

Morbus Kienböck

- 20.-40. LJ selten Kinder
- Männer > Frauen (4:1)
- Handwerklichen Berufen
- Chronische repetitive Traumen
- Schädigung der Arteriellen Gefäße

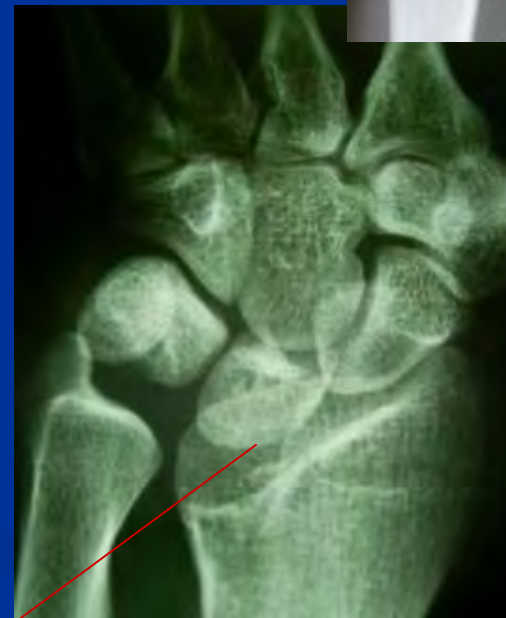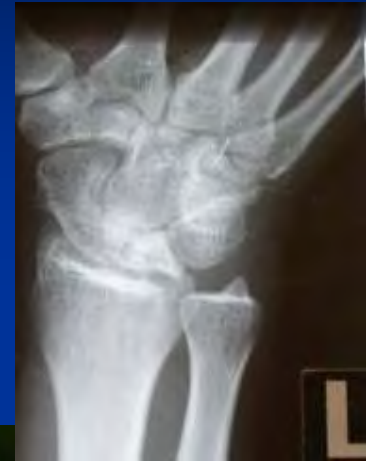Prädisponierender Faktor

- Vaskularisationsmuster
- Intraossäres Gefäßnetz
- Proximaler Lunatumpol als vaskuläre Terminalzone
- Hinterhorn A. radialis –
Vorderhorn A. ulnaris und A.
interossea anterior



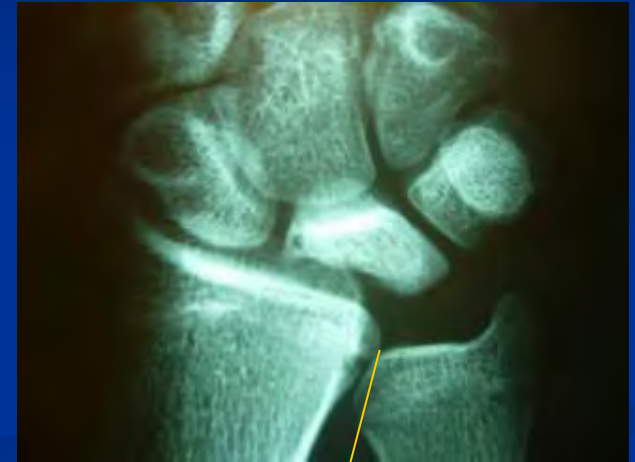Prädisponierender Faktor

- Trauma als Auslöser?
Sekundär!!
- Venöse Abflussstörung
- Madelung`sche
Deformität
- Systemerkrankungen
 - metabolisch
 - Endokrinologisch
 - neurologisch



Minusvariante der Ulna

- $> 2\text{mm}$
- 70%
- Standard: Dorsopalmare Röntgenaufnahme des Handgelenkes in Neutralstellung (in Schulterhöhe)

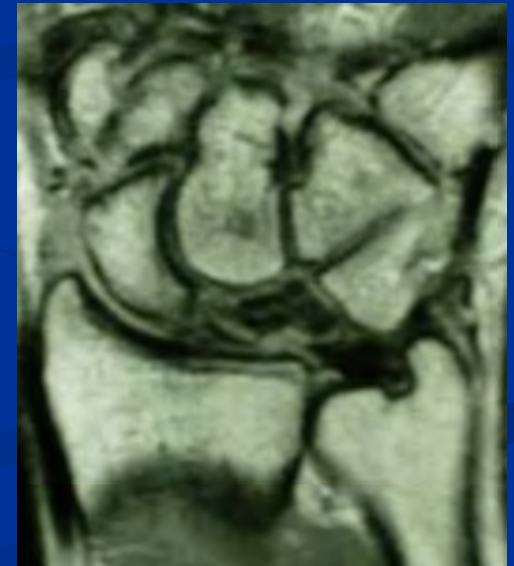


Morbus Kienböck

- Anerkennung als Berufskrankheit
- Mindestens 2 jährige Tätigkeit
- Presslufthammer, Motorsäge
- Häufigkeit in diesen Berufsgruppen 1%

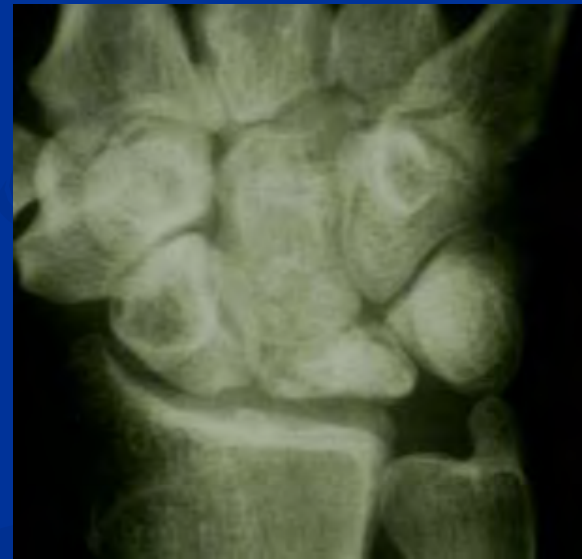Avaskuläre Knochennekrose

- Dynamischer Umbauprozess
- Osteosklerotische Knochenfragmente
- Fibrovaskuläre Reparaturzone
- Demineralisationszone
- Reguläre Trabekulation
- Knochenkollaps
- Arthrose



Problematik beim Zusammenbruch des Lunatum

- Störung des carpalen Gefüges
- Höhenminderung
- Karpaler Kollaps
- Arthrose



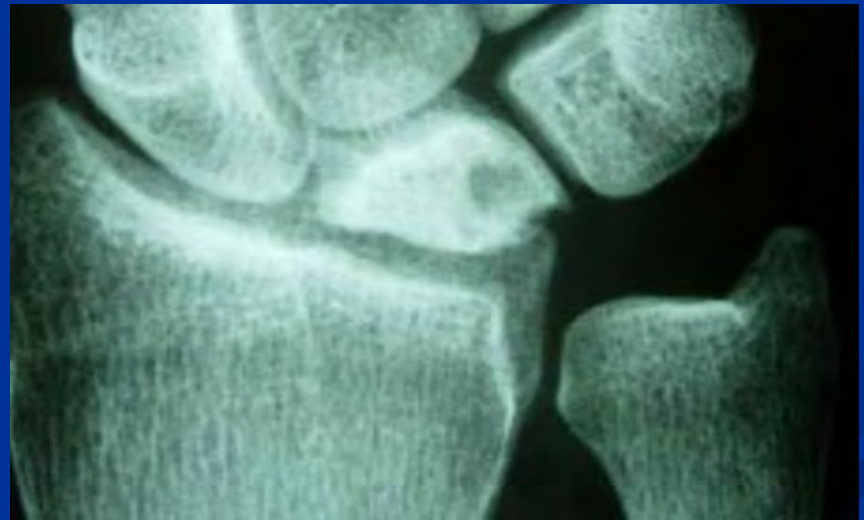
Klinik Morbus Kienböck

- Schmerzen an der Streckseite des Handgelenkes
- Spontanschmerz
- Druckschmerz
- Stauchungsschmerz
- beginnt als Belastungsschmerz
- Ruheschmerz
- Bewegungseinschränkung v. a. dorsal
- Kraftminderung



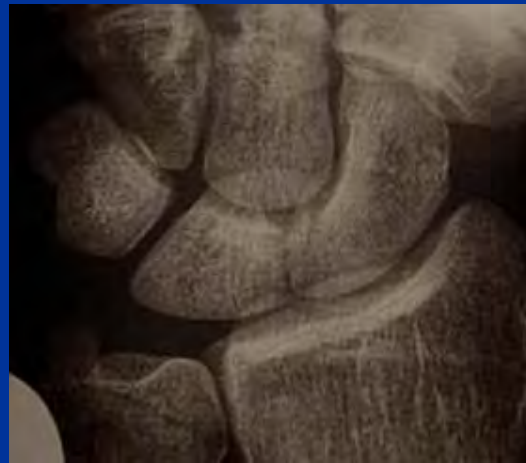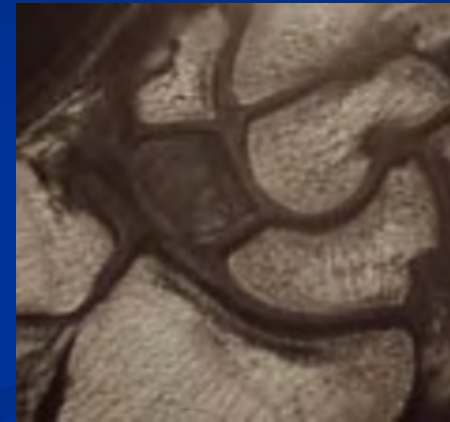
Therapieentscheidung

- Stadium der Erkrankung
- Relative Länge der Ulna
- Grad der Arthrose am Handgelenk
- Alter des Patienten
- Individueller Bedarf



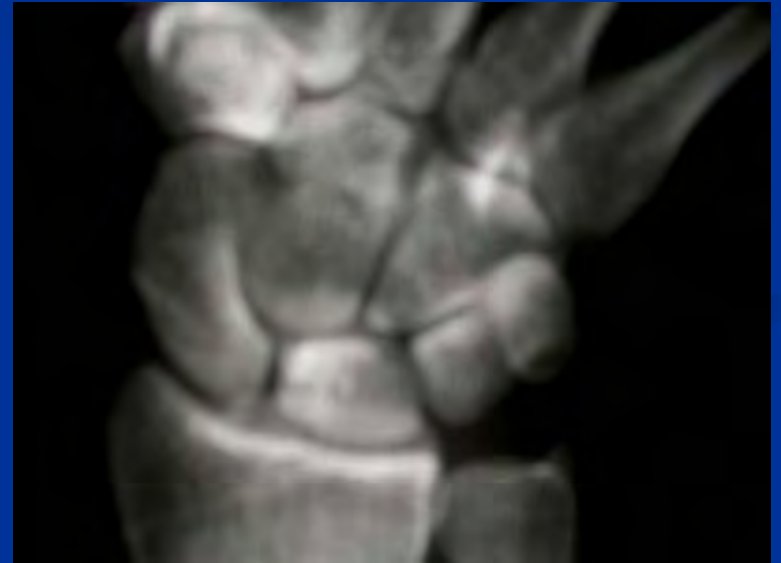Klassifizierung nach Lichtmann und Ross

- Stadium I
 - Röntgenbefund unauffällig
 - Fokales oder diffuses KM-Ödem



Stadium II

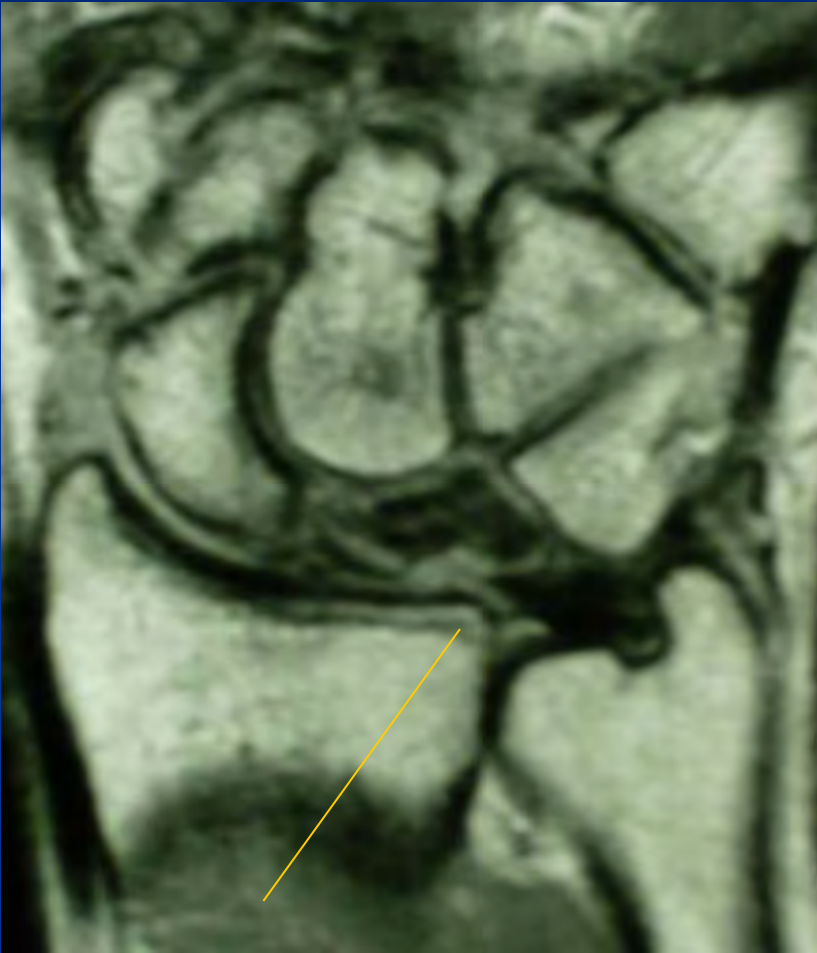
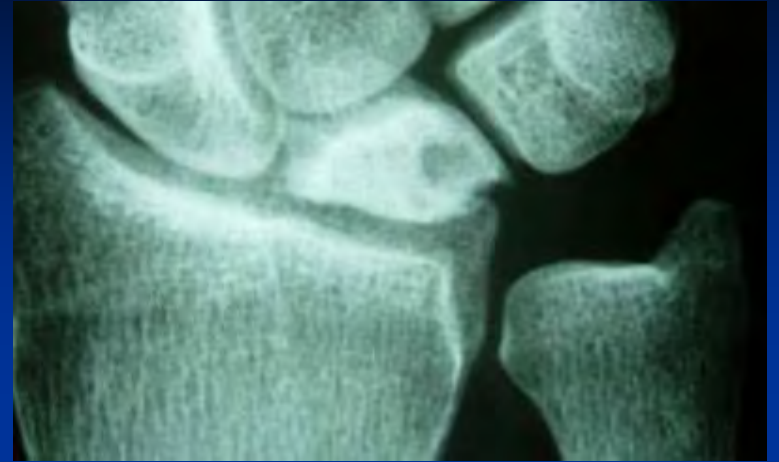- Röntgen:
Spongiosasklerose und
pseudocystische
Einschlüsse
- Äußere Form erhalten
- Höhe erhalten



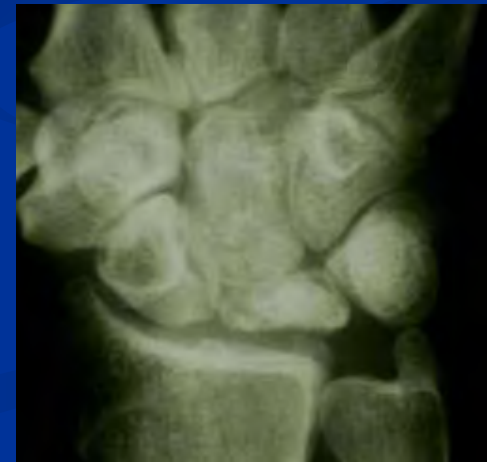Stadium III

- Fragmentation und Deformierung an der proximalen Seite
- Lichtmann:III a => Scaphoid normal flektiert, Lunatum gering deformiert
- Lichtmann III b => Ringzeichen Scaphoid vermehrt nach palmar flektiert
 - MRI fleckig -inhomogen

Stadium III a

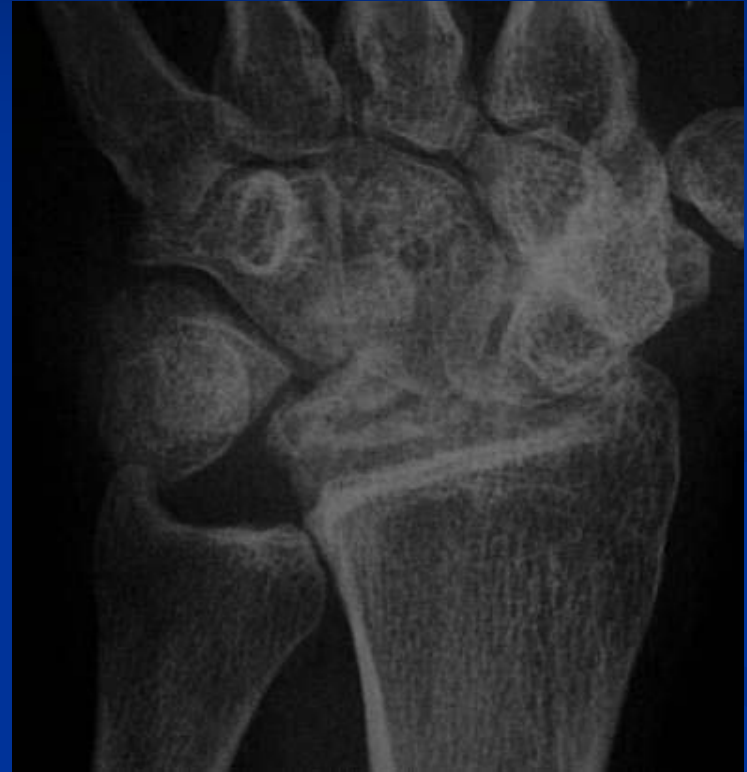

Stadium III b



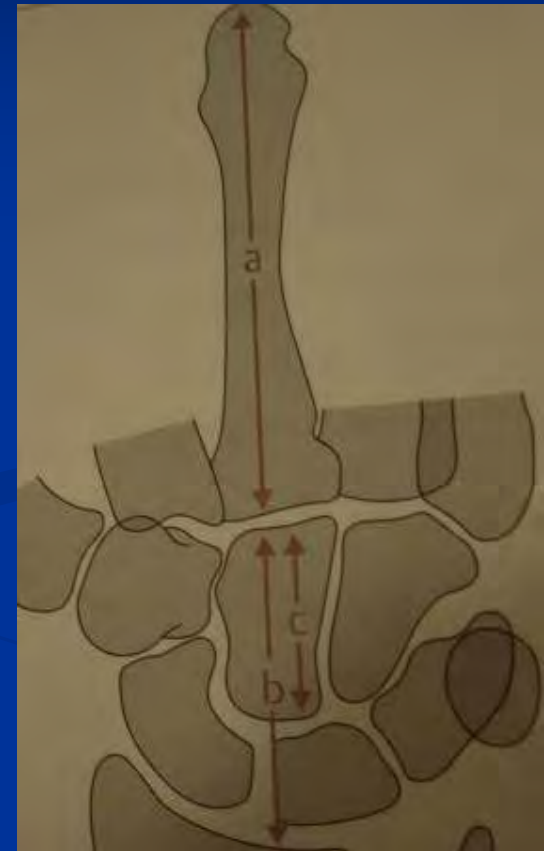
Stadium IV

- Perilunäre Arthrose
- Sinterung
- Fragmentation des Lunatums



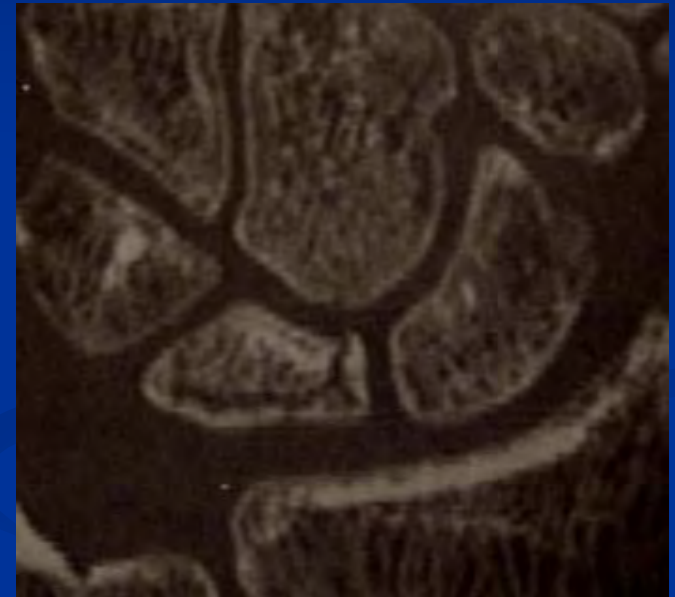
Höhenmessung des Lunatum

- Deformationsquotient nach Stahl bewertet das Verhältnis aus longitudinalem und sagittalem Durchmesser (0.53)
- Karpaler Höhenindex nach Youm (Relation Höhe des Carpus zur Länge des MC III-0,54)
- Modifizierter Höhenindex (Höhe Carpus in Relation Capitatum 1.57)



CT

- Sagittale Schichtebene parallel zur UA-Achse
- Höheres Erkrankungsstadium
- Occulte Frakturen am prox. Pol
- Pseudocystische Einschlüsse
- Entscheidungshilfe - palliative oder Formerhaltende Therapie

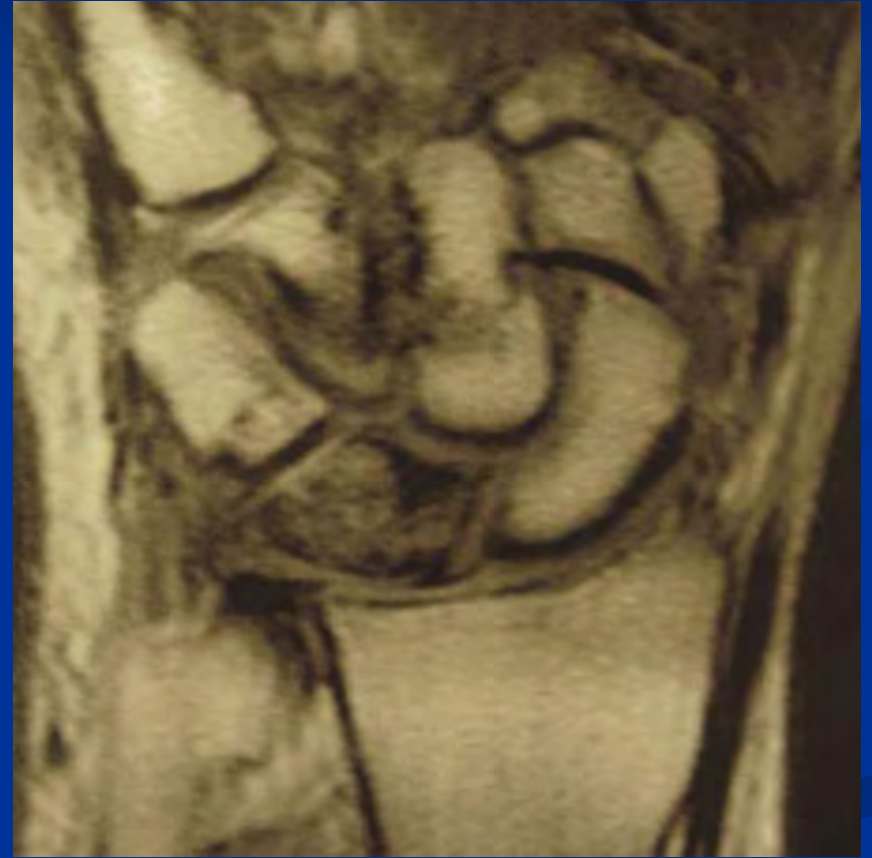
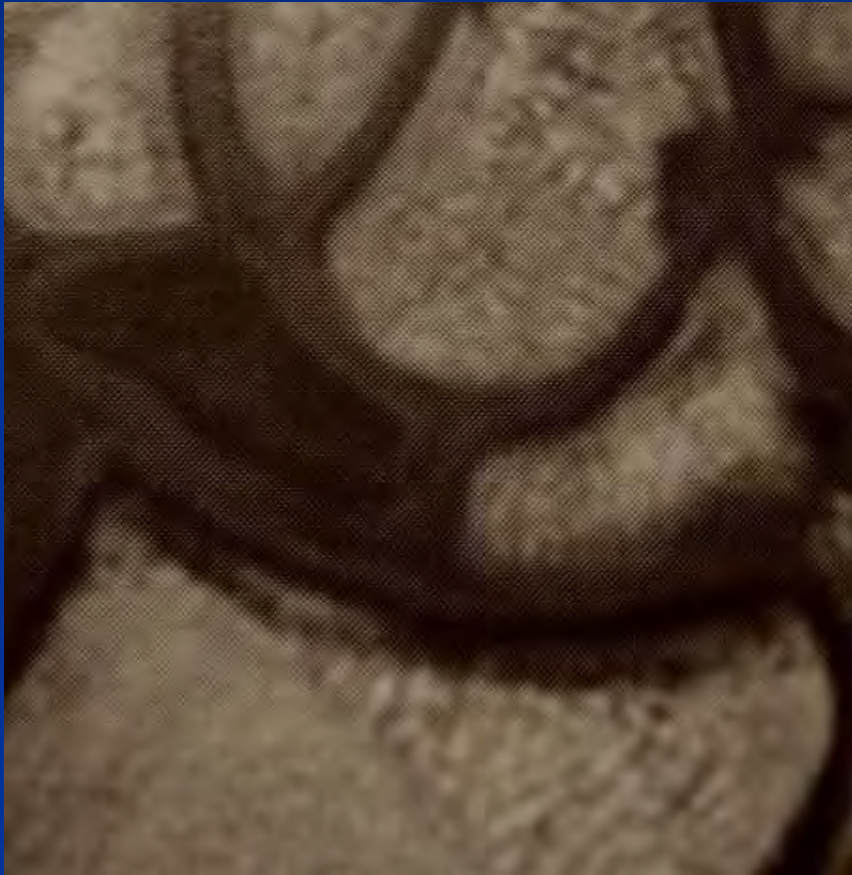
MR-Tomographie Klassifikation

Lunatumnekrose

- MR I (Signal in nativer T1 niedrig; Enhancement nach Gd-DTPA homogen; => **Ödem**)
- MR II (Signal in nativer T1 niedrig; Enhancement nach Gd fleckig, inhomogen;=> **partielle Nekrose**)
- MR III (Signal in nativer T1 niedrig; nach Gd fehlend; => **komplette Nekrose**)
- Additives Verfahren; funktionelle Beurteilung!!!

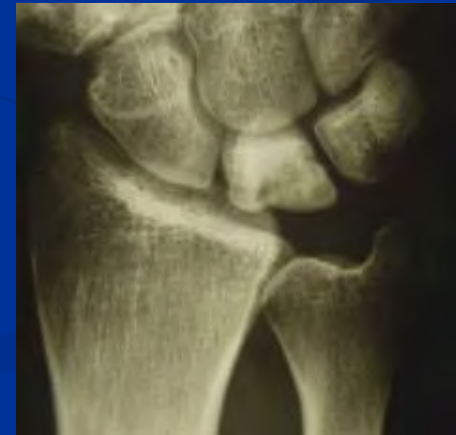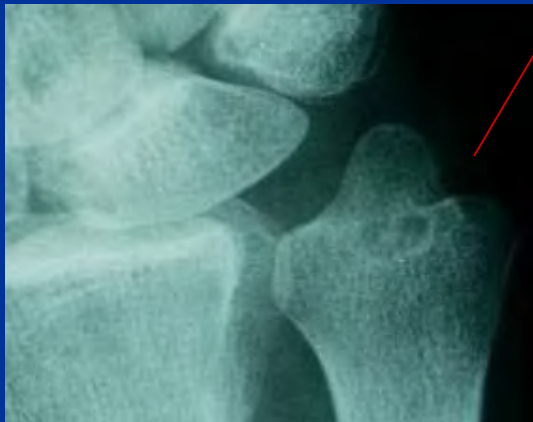
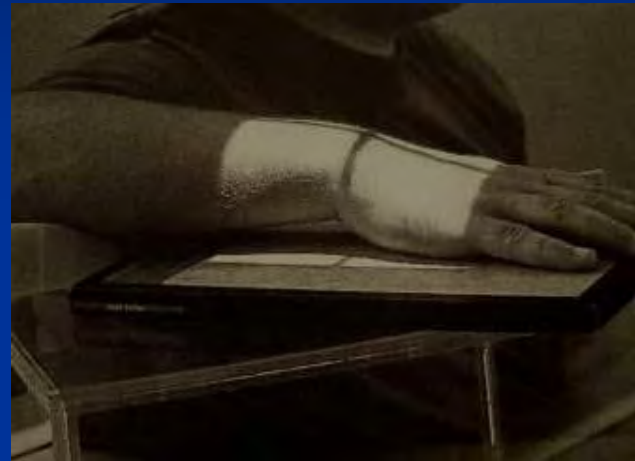MRI



Bildgebende Diagnostik

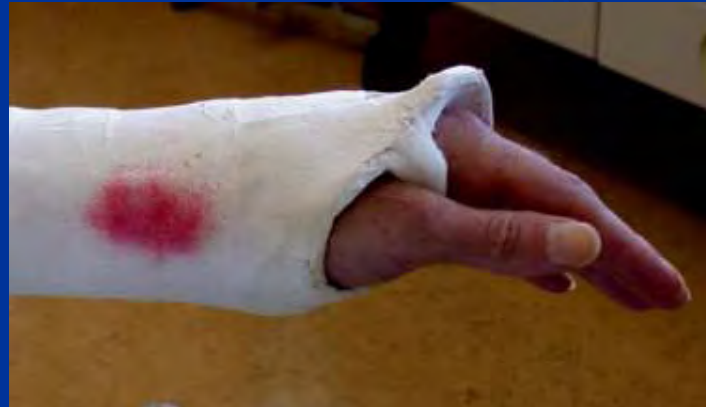- Handgelenksröntgen in zwei Ebenen
 - Neutralstellung !!!!

- MRI
- CT



Therapieoptionen

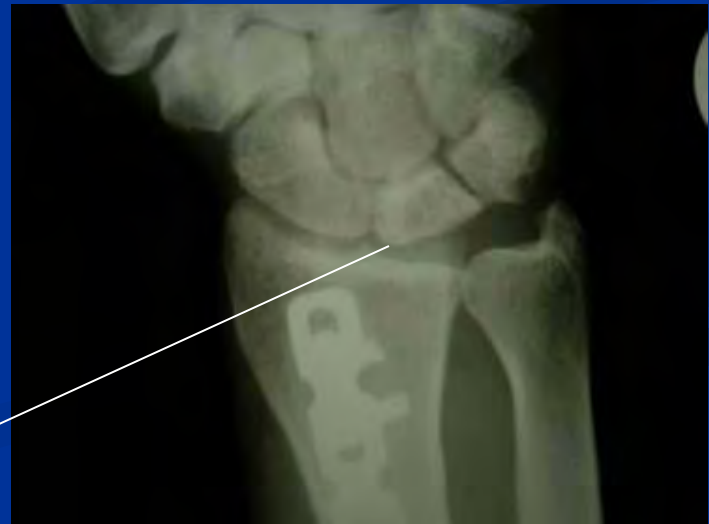- Stadium I
 - Konservativ
 - Ruhigstellung
 - Ilomedininfusion
 - MR Kontrolle



Operative Möglichkeiten

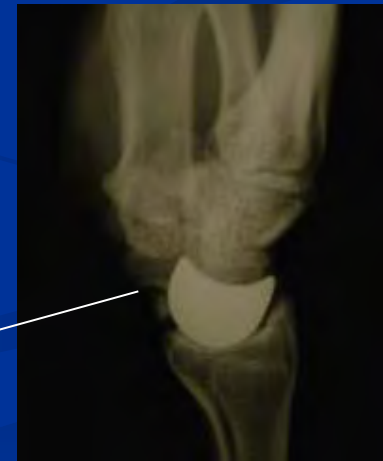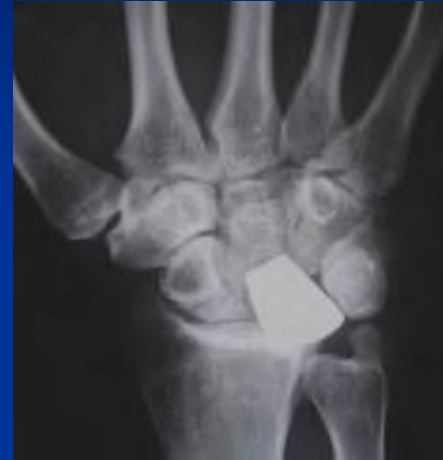- Gelenkserhaltend
 - **Druckbelastung** durch Speichenverkürzung (III a)
 - Zystentrepanation und Spongiosaplastik
 - Revaskularisierungsoperationen
 - Pisiformetransfer (nach Beck oder Saffar)
 - Gestielter Radiusblock

2 Jahre postoperativ



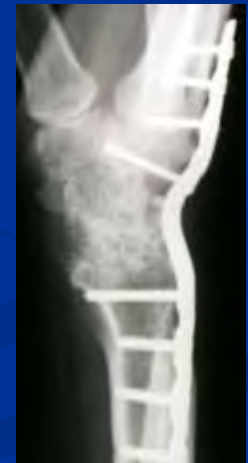Operative Verfahren

- Resektion des Lunatums mit oder ohne Interposition
- Graner II Operation (Osteotomie des Capitatum, Spongiosablock)

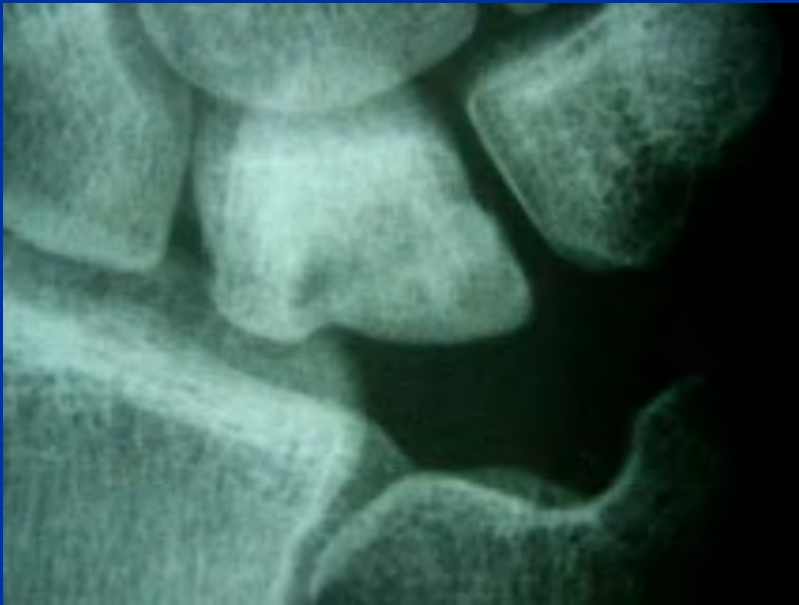

7 Jahre postop.

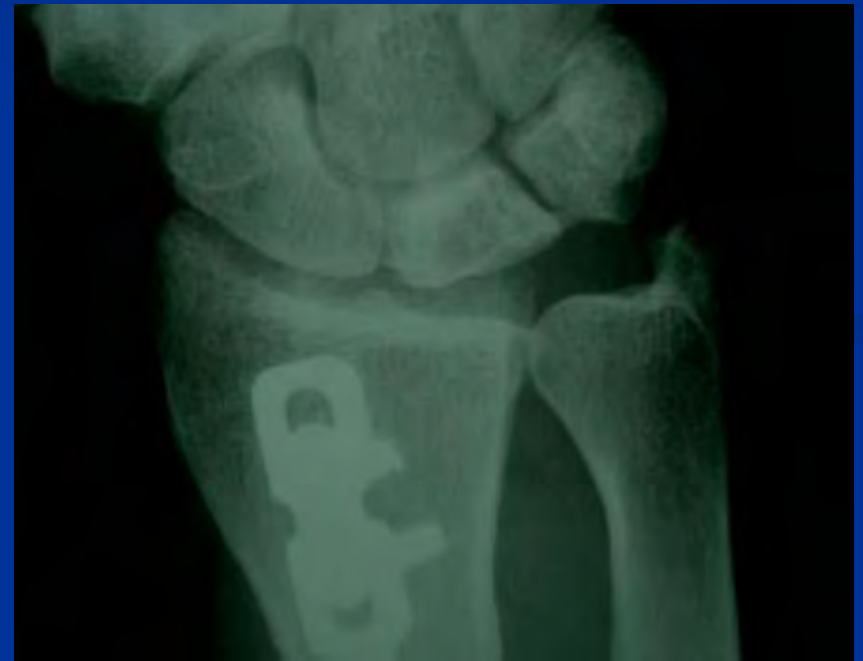- Handgelenksarthrodese
- Intracarpale Teilarthrodese (STT- Arthrodese mit Aufrichtung des Scaphoids und Entlastung des Lunatums)
 - Entlastung der mittleren Säule
 - Hohe Pseudoarthrose rate
 - SC- Arthrodese



Radiusverkürzungsosteotomie

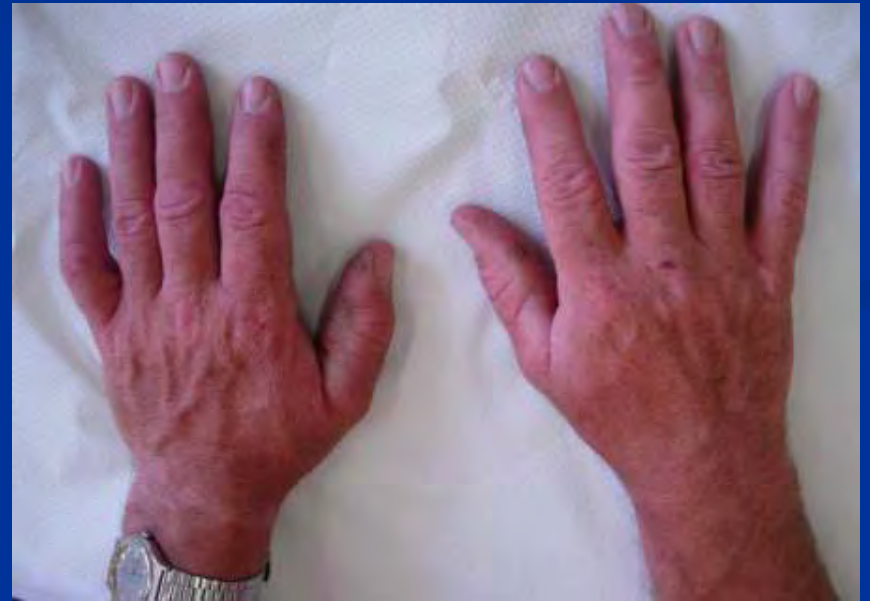
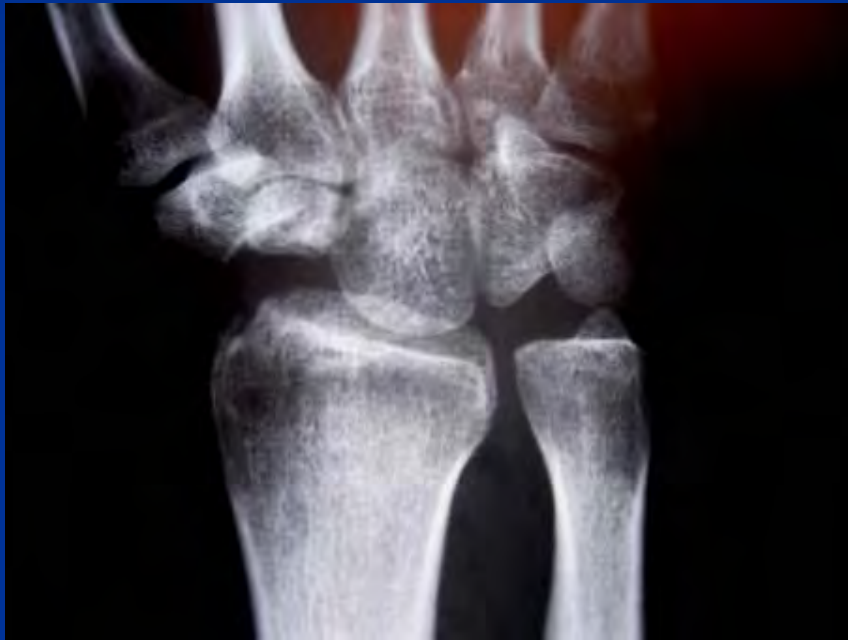
2-3 mm



1 Jahr postoperativ

Proximal row carpectomy



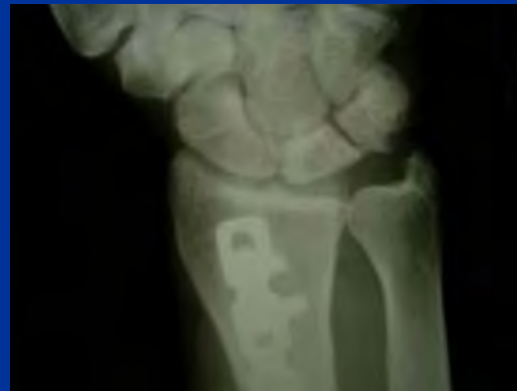Stadium III b ? IV

- Denervierungsoperation nach Wilhelm
 - Infiltrationstest präoperativ
 - Limitierte Wirksamkeit
 - Rückzugsmöglichkeit



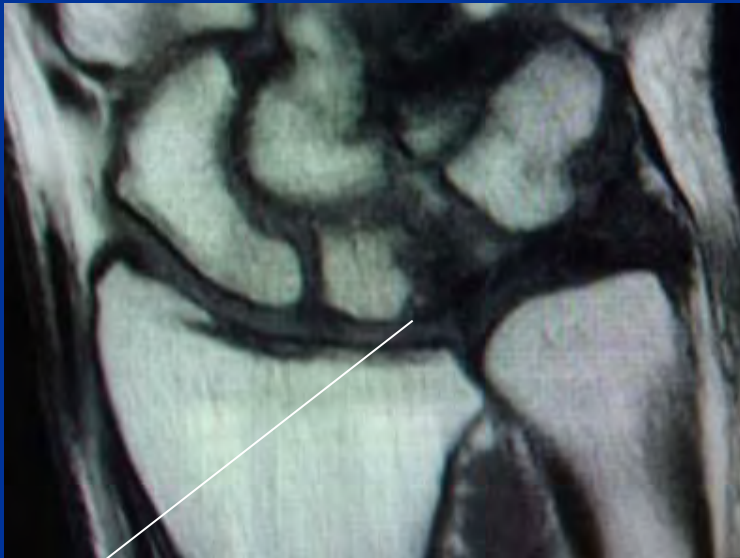
Nachbehandlung

- UA Gips 2-8 Wochen
- Physiotherapie und Ergotherapie
- Vermeidung von Stoßbelastung und Vibration für mindestens 6 Monate
 - Bessere Prognose bei früher Diagnose

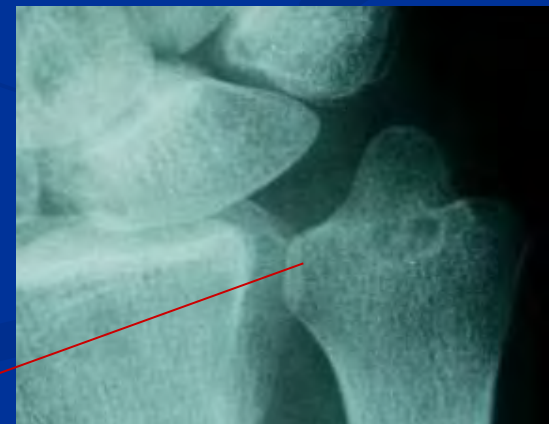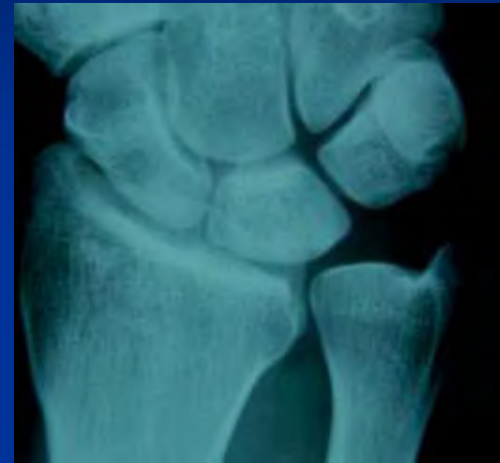


Differentialdiagnosen des Morbus Kienböck

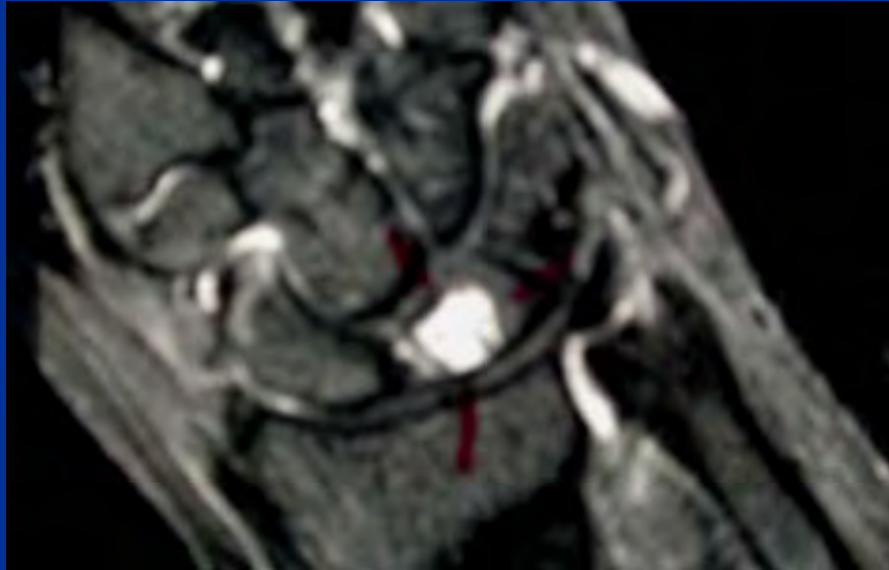
- Ulnolunäres
Impactionssyndrom



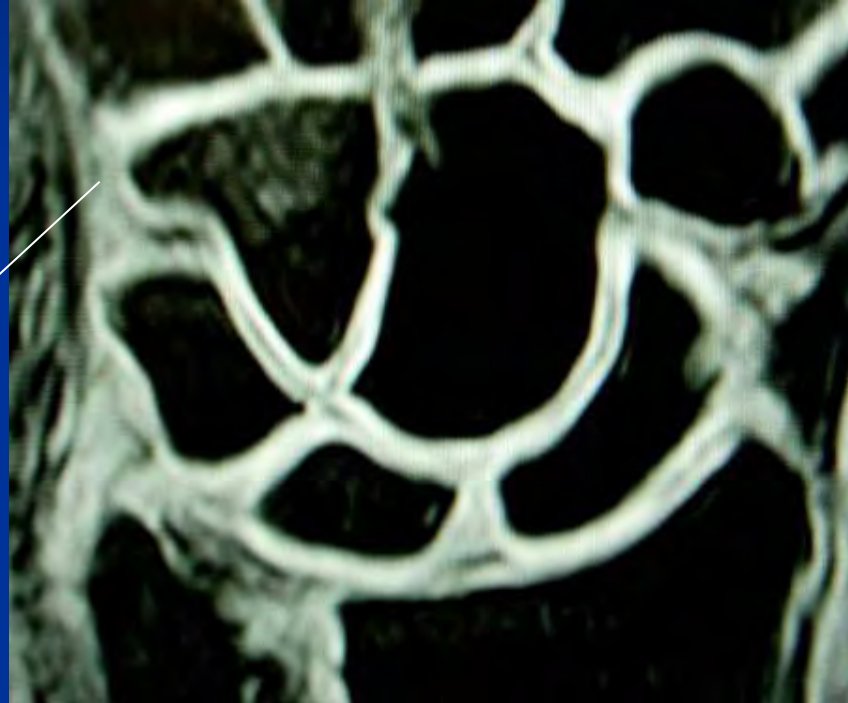
T1 Wichtung



Intraossäres Ganglion

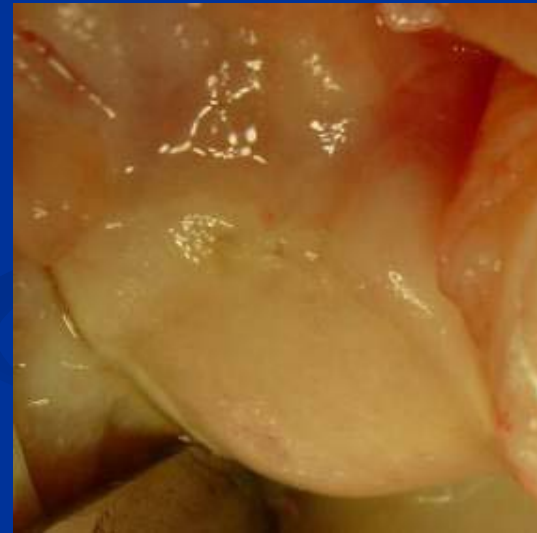
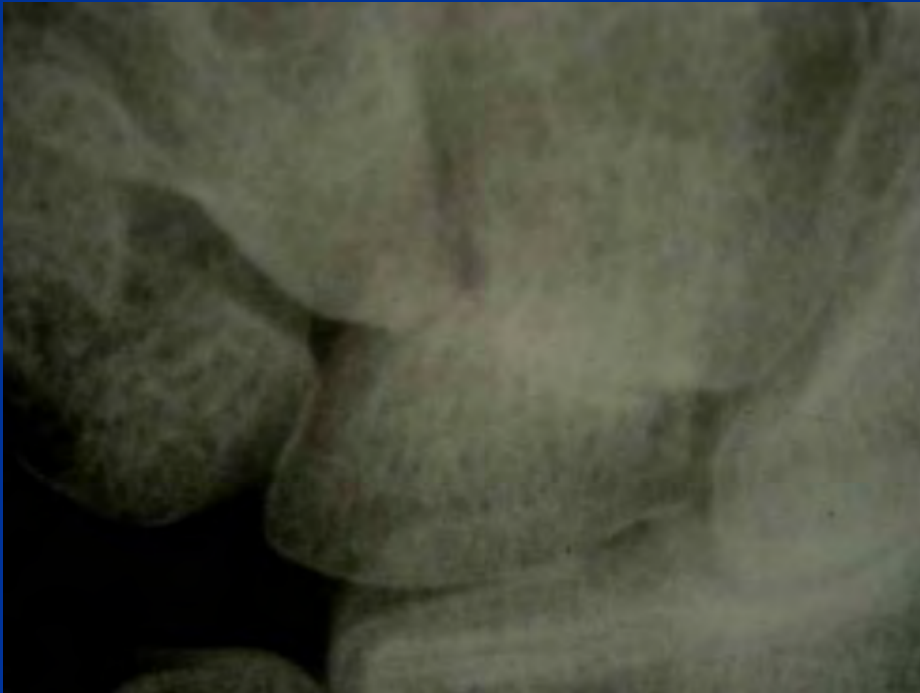
„ Bone bruise“ nach Trauma



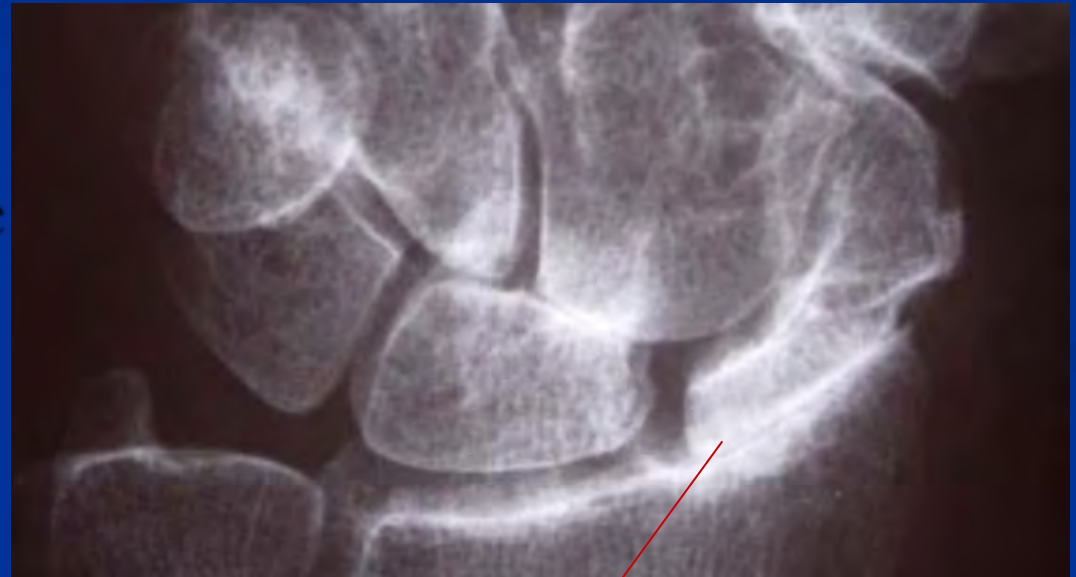Mediokarpale Arthrose

- Kontraindikation für PRC



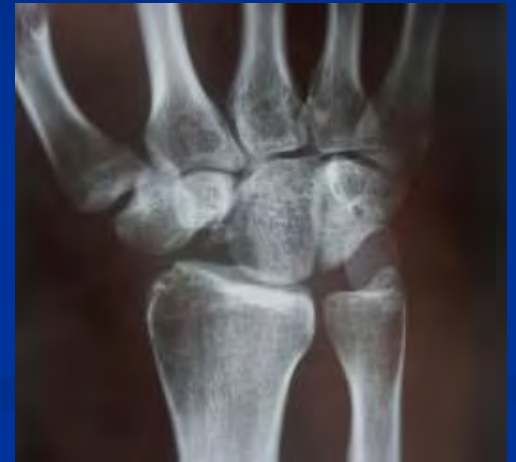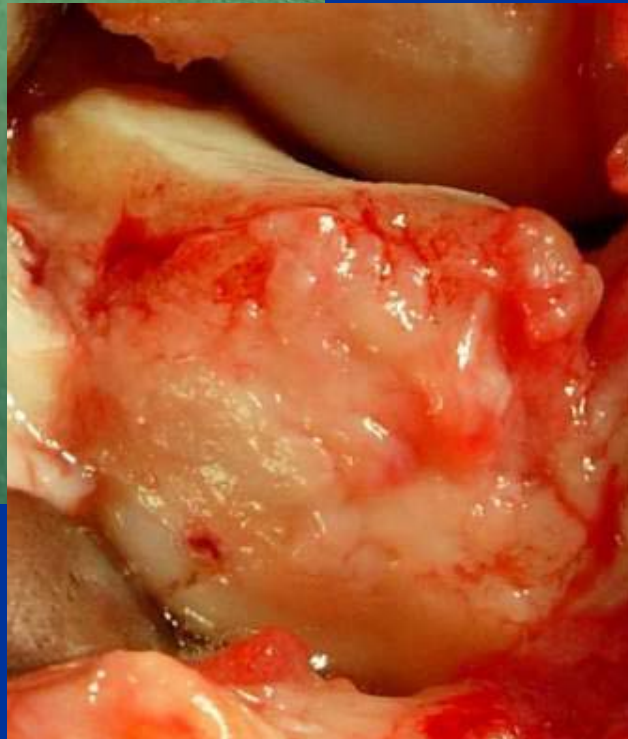
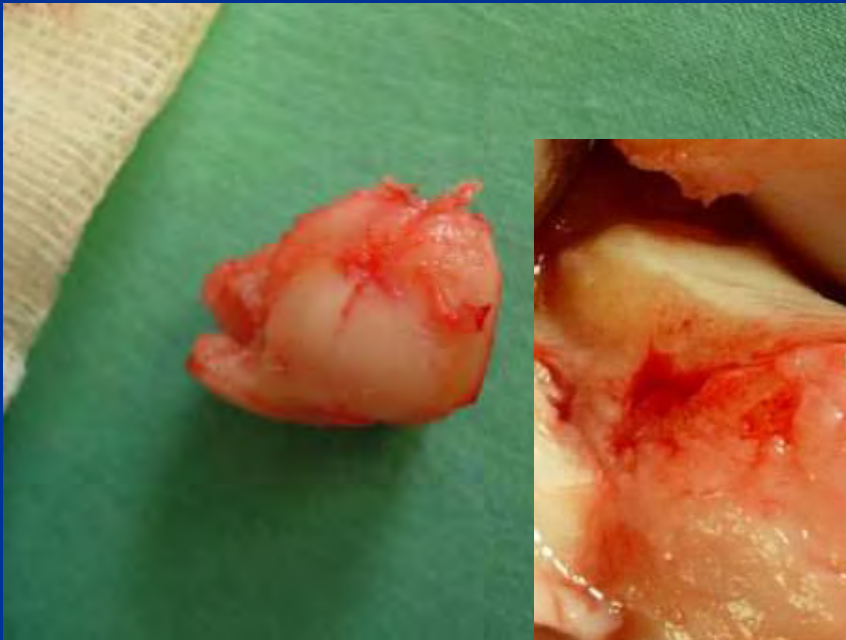Morbus Preisser

- SLAC Wrist
- Midcarpale Arthrose
- Karpaler Kollaps
- Scaphoidentfernung
- Four corner fusion



Morbus Zimmer

Osteonekrose Os Triquetrum



Take home message

- Dran denken! beim zentralen Handgelenksschmerz
- Anamnese
- Klinische Untersuchung
- Weiterführende Diagnostik (RÖ, MR) einleiten
- Gelenkserhalt möglich bei adäquater Therapie

