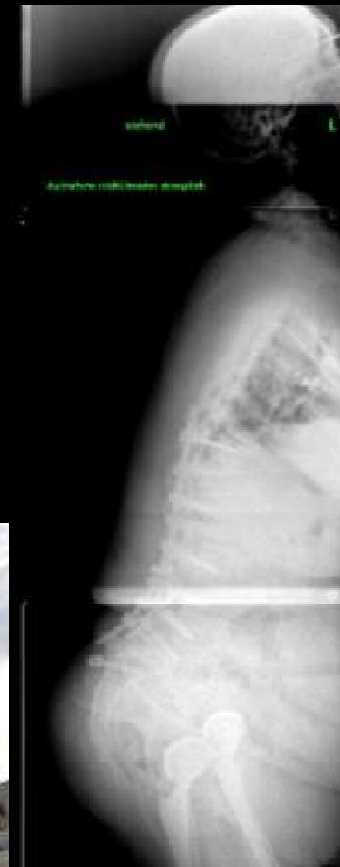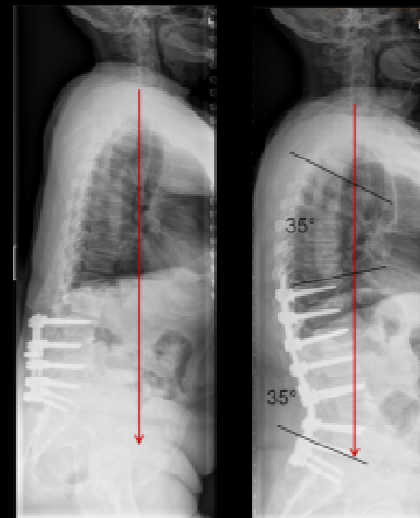
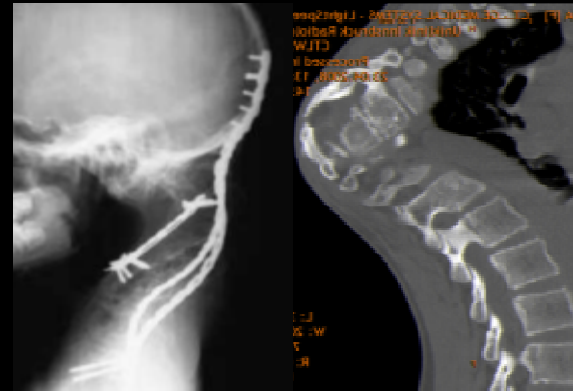


ÖGO Seminar Wirbelsäule

27.-28. Feber 2012, Innsbruck

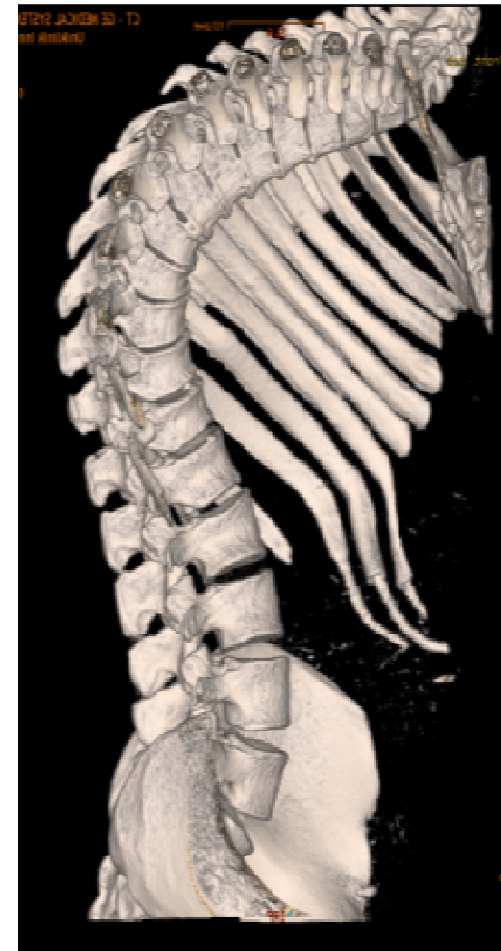Sagittale Kontur und Kyphosen

Christian Bach



Sagittal Deformities

- Idiopathic: Scheuermann kyphosis
- congenital malformation of vertebrae
- Structural defects of the anterior column
 - Post infection
 - Posttraumatic
 - Osteoporosis
- Ankylosing spondylitis (M. Bechterew)
- Iatrogenic causes
 - Previous Instrumentation
 - Radiation
 - post laminectomy kyphosis



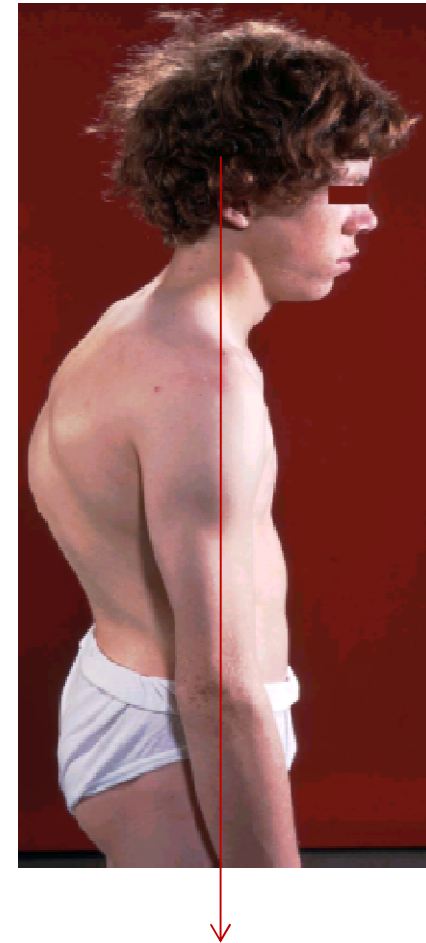Morbus Scheuermann

Scheuermann's Kyphosis:

excessive *fixed* kyphosis with at least three contiguous vertebrae wedged anteriorly of 5° or more

Thoracic hyperkyphosis:

similar to Scheuerman's without the vertebral wedging



Morbus Scheuermann

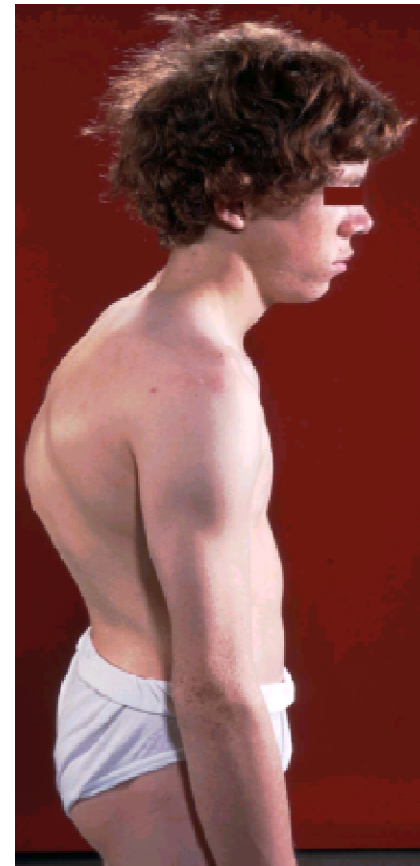
Thorakal:

Genetisch bedingte Keilform der WK

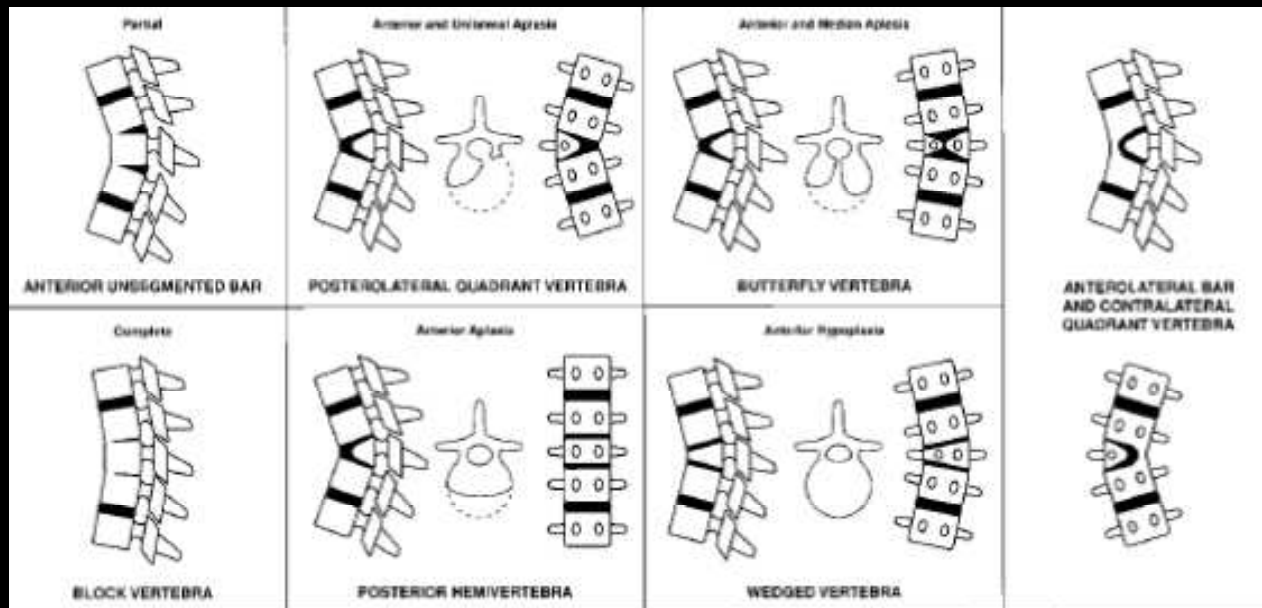
Lumbal:

Belastungsbedingte Schädigung der WK

Meist keine wesentliche Kyphose aber
frühzeitige Diskusdegeneration der LWS



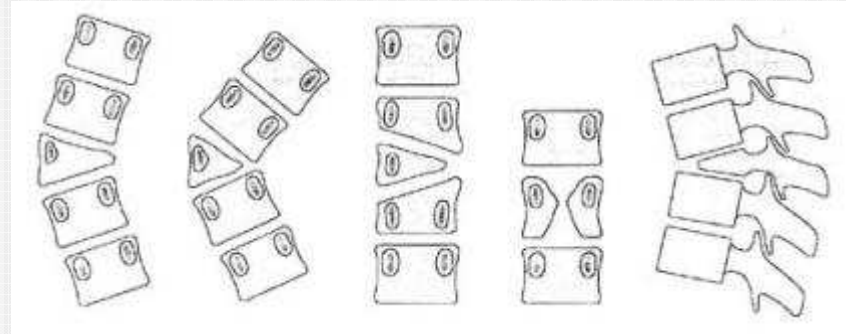
Kongenitale Kyphosen



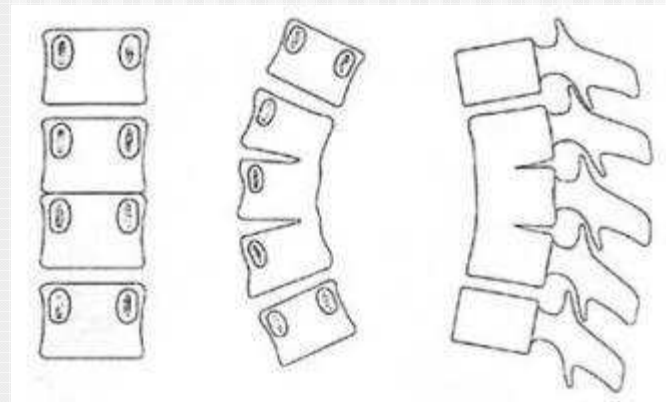
McMaster MJ, JBJS Am 1999

Kongenitale Kyphosen

- Formationsstörungen

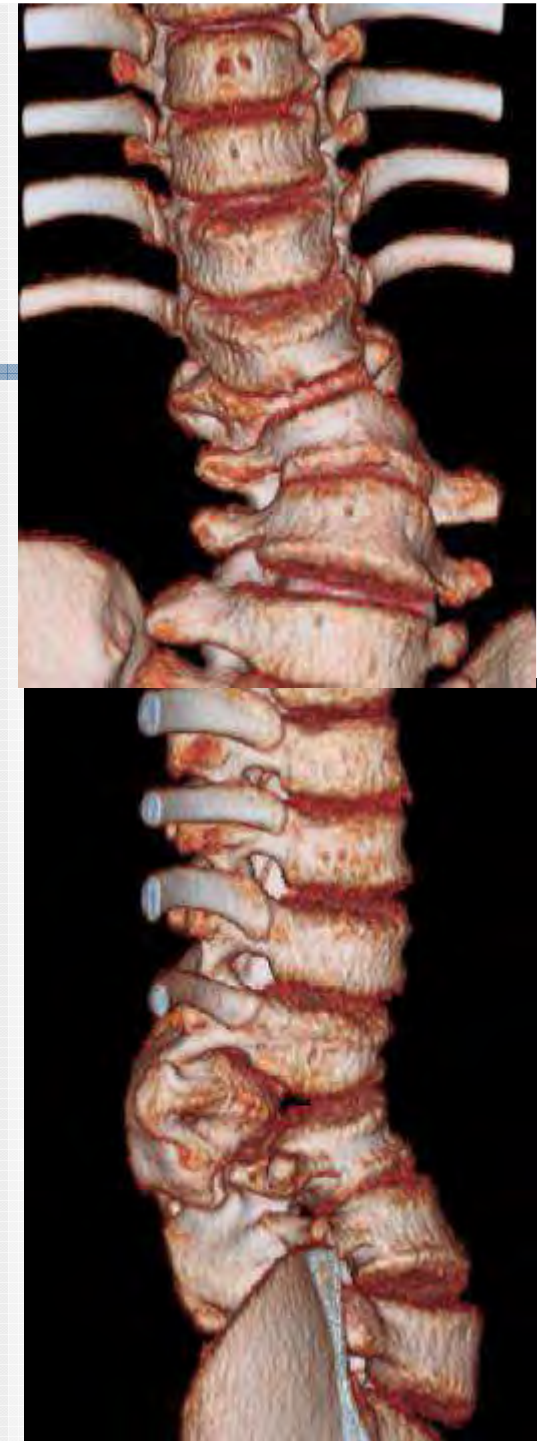

- Segmentationsstörungen



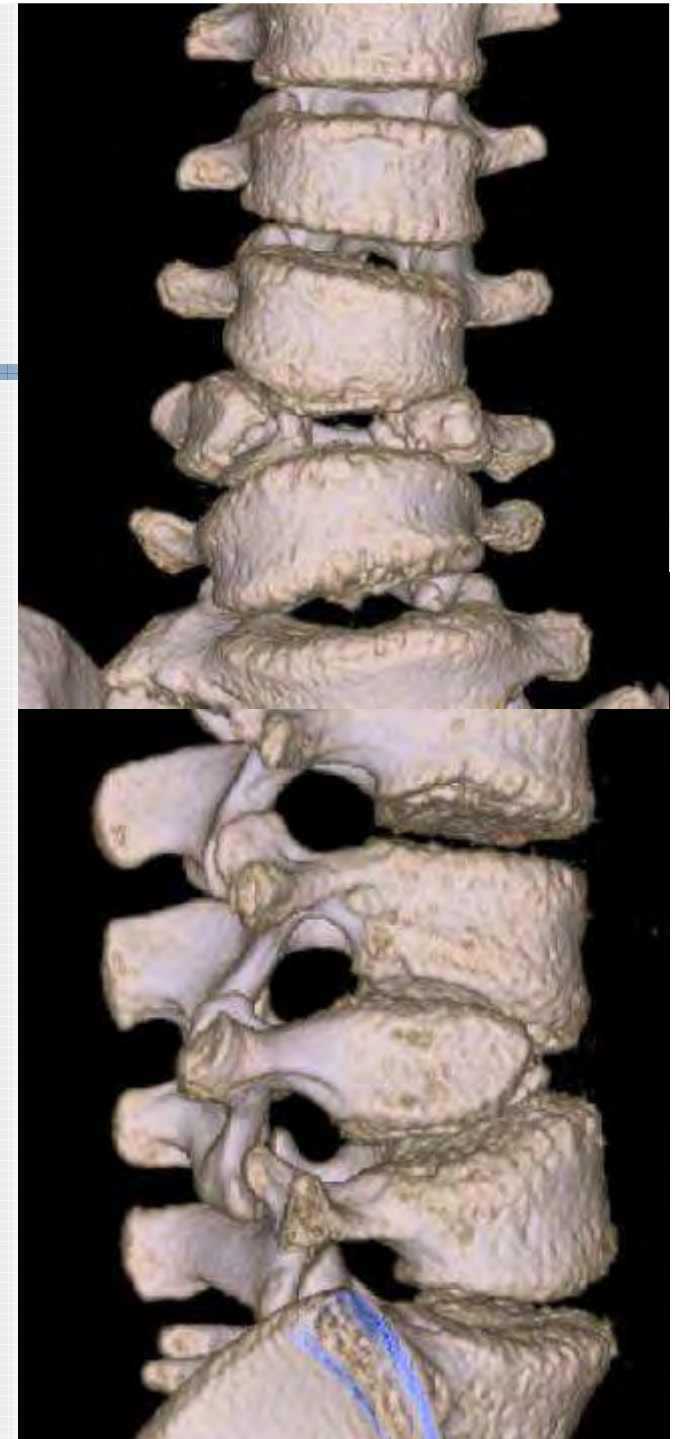
Posterior Hemivertebra (7%)

- kompletter Formationsfehler des anterioren Wirbelanteils
- Rapide Kyphoseprogression

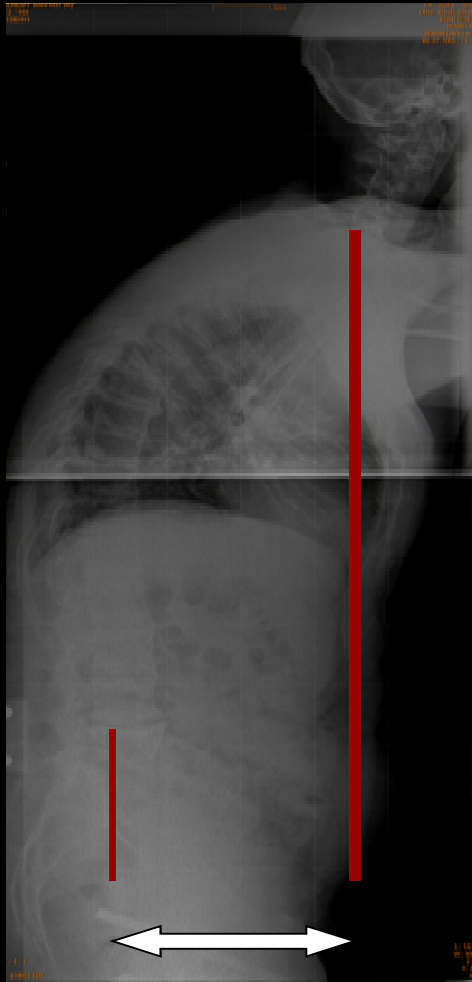


Schmetterlingswirbel (14%)

- partielles oder komplettes Fehlen der anterioren und zentralen Anteile des Wirbels

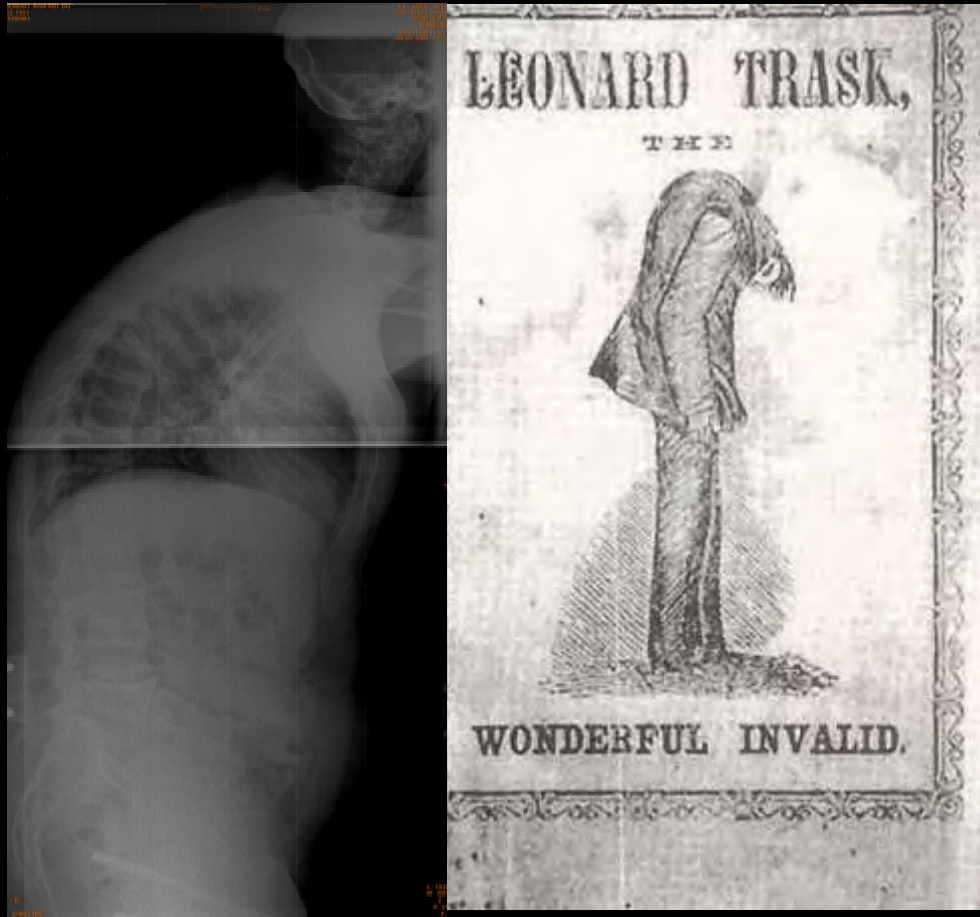

Ankylosierende Spondylitis (M Bechterew)



- Entzündung der Sehnenansätze, besonders an Becken und Wirbelsäule
- Die Entzündung des Kreuzbein-Darmbeingelenks (Sacroiliitis) ist eine der ersten Erscheinungen
- Gelenkknorpel wird zuerst durch Faserknorpel ersetzt, verknöchern dann aber, wodurch das Gelenk versteift
- In der Wirbelsäule kommt es durch diesen Prozess zur Bildung von Knochenspangen (Syndesmophyten), die benachbarte Wirbel überbrücken.
- Dies führt zur Bildung der sogenannten Bambuswirbelsäule, oft in kyphotischer Fehlform
- Durch die Kyphose und die aufgehobene Beweglichkeit der WS besteht ein eingeschränktes Blickfeld

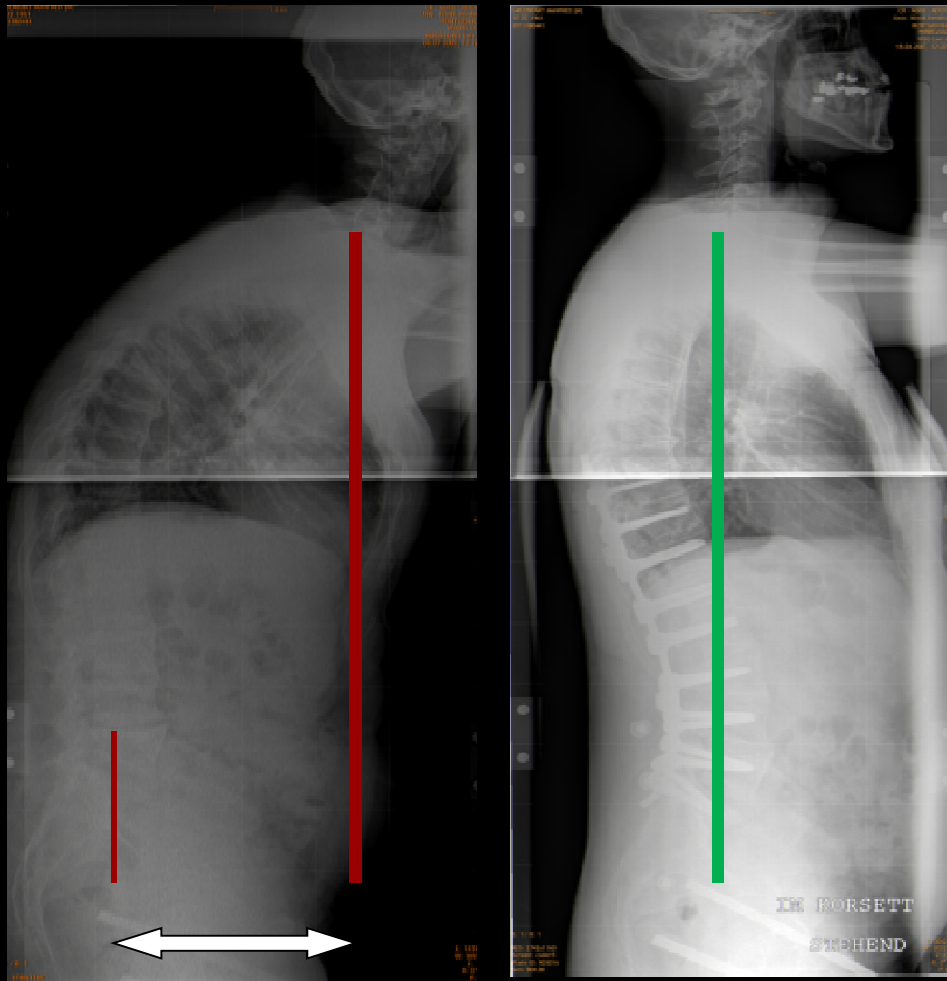
Ankylosierende Spondylitis (M Bechterew)



1858 veröffentlichte David Tucker eine Broschüre, in der er den Fall eines Patienten namens Leonard Trask beschreibt, der an einer schweren Missbildung der Wirbelsäule in Folge von Spondylitis ankylosans litt.

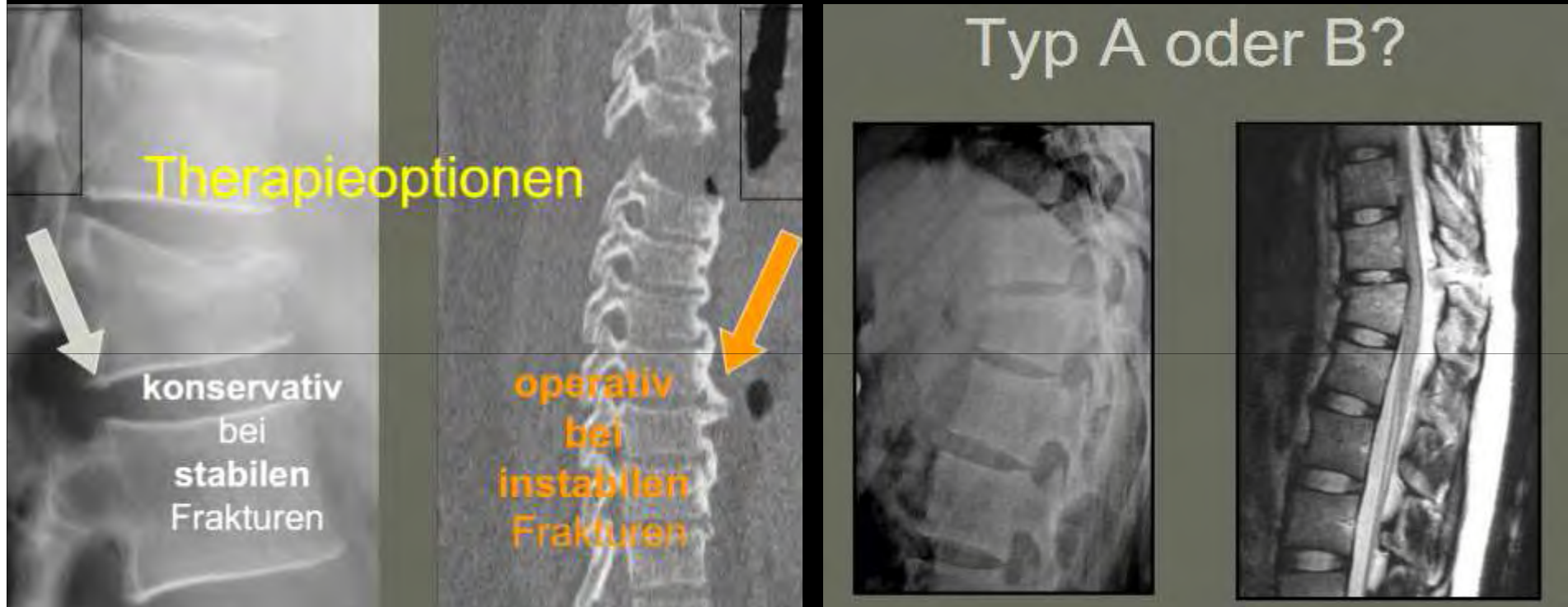
Dies war der erste dokumentierte Fall von Spondylitis ankylosans in den USA

nach operativer Aufrichtung...



Läsionen der vorderen Säule

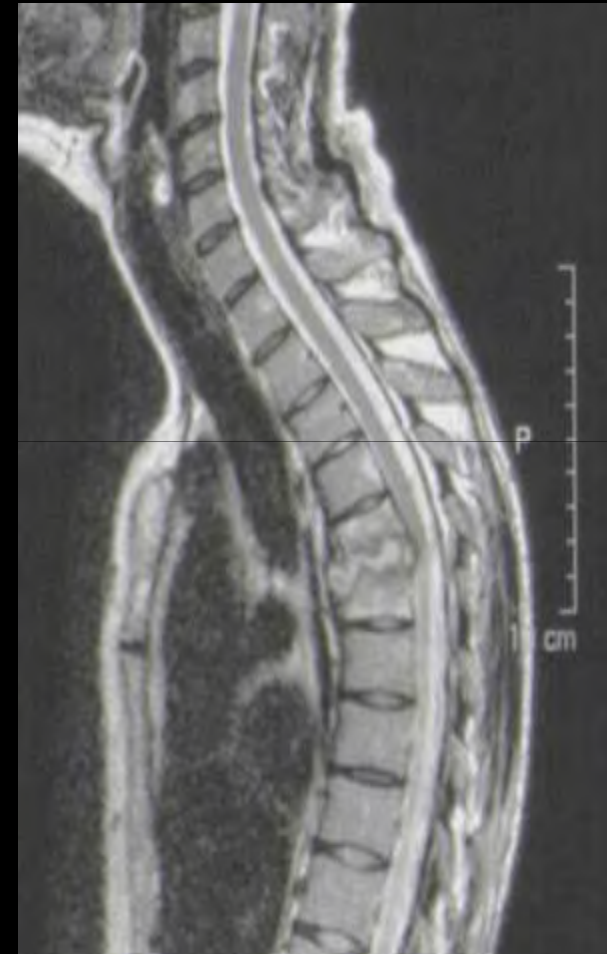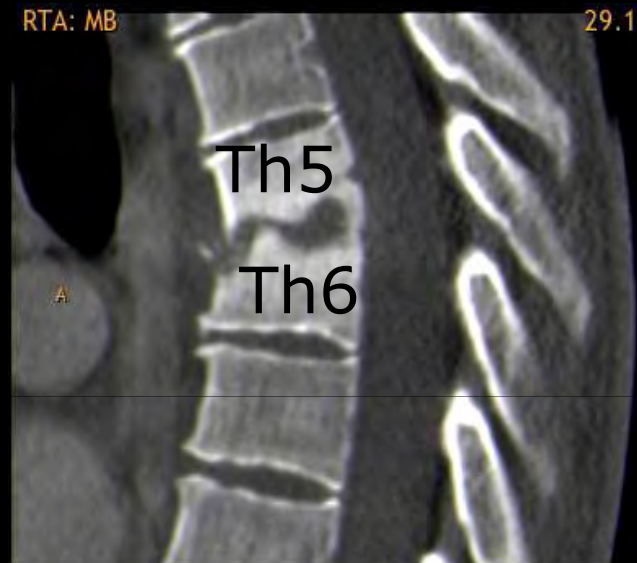
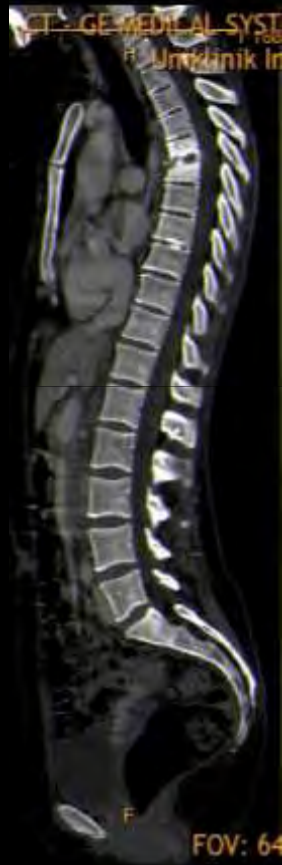Posttraumatische Kyphosen



Ursache sind insuffizient behandelte primäre Frakturen:

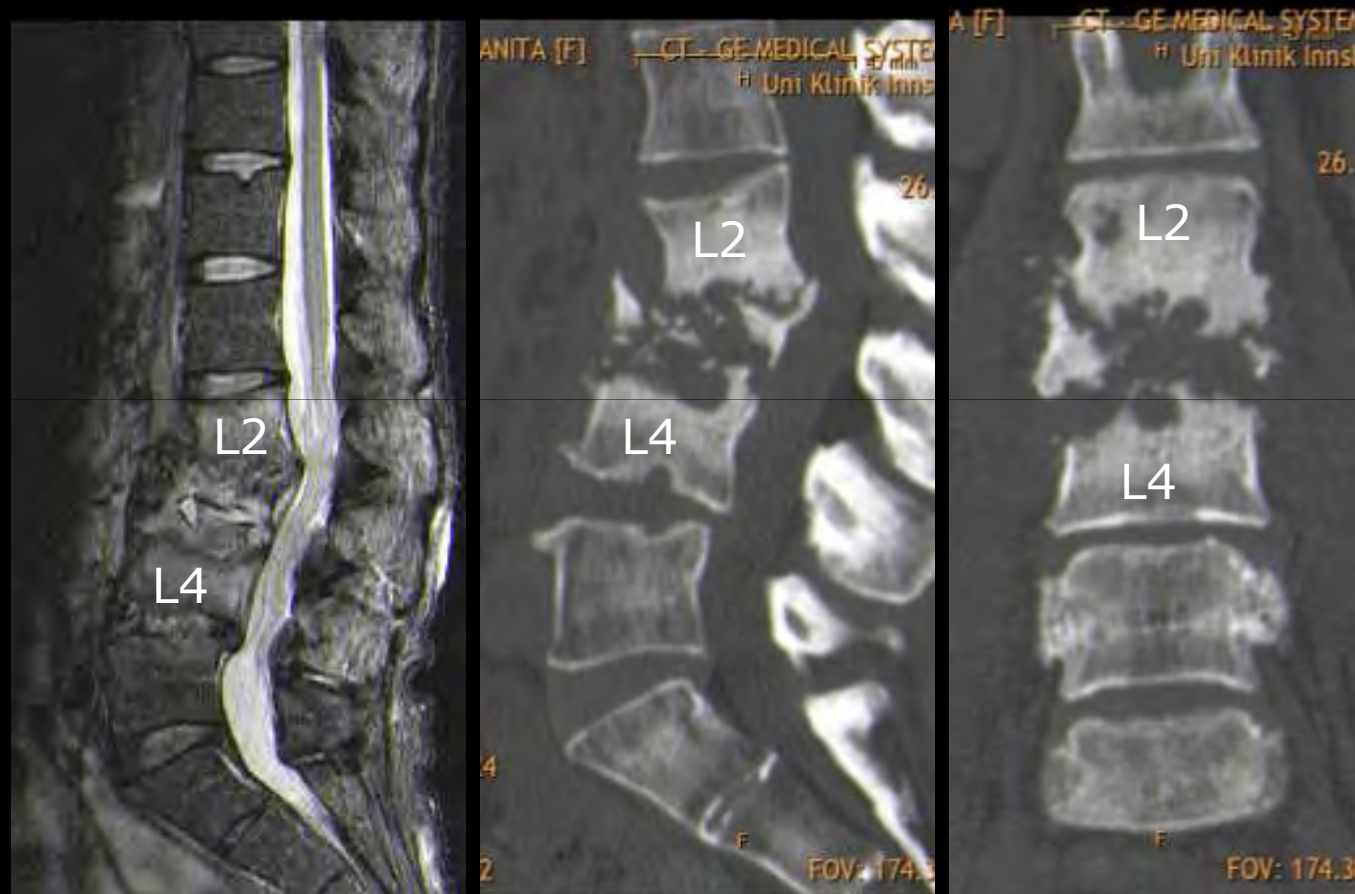
- A1 Frakturen mit $>20^\circ$ segmentaler Kyphosierung
- Nur dorsal stabilisierte Berstungsfrakturen (Scheibenwischereffekt)
- Übersehene B Frakturen

Postinfektiöse Kyphosen



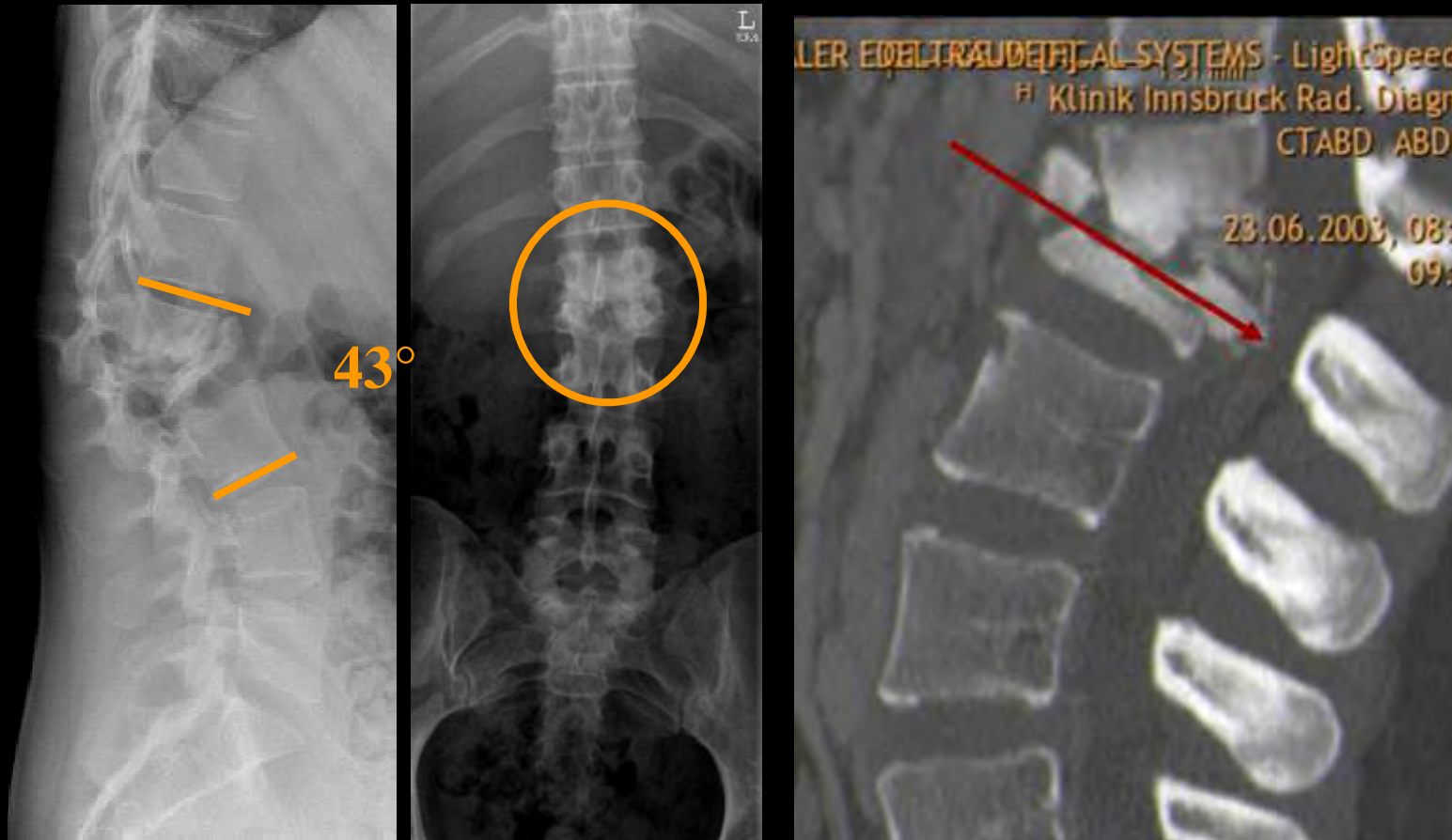
Primär: iatrogene Diszitis Th5/6
Sekundäre Spondylodiszitis Th5/6

Postinfektiöse Kyphosen

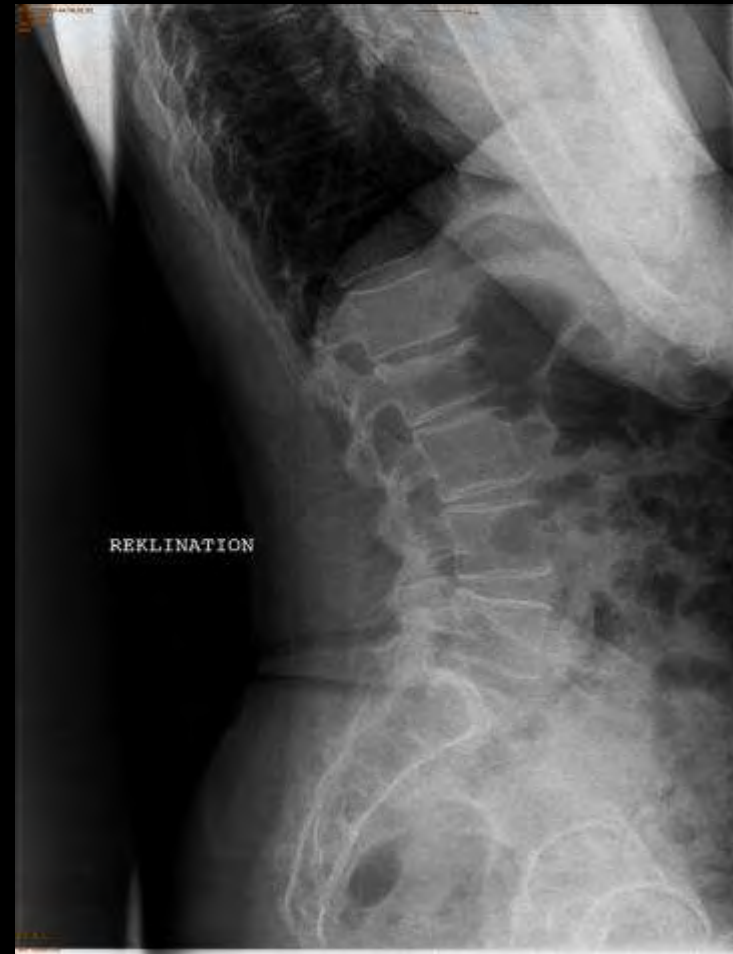
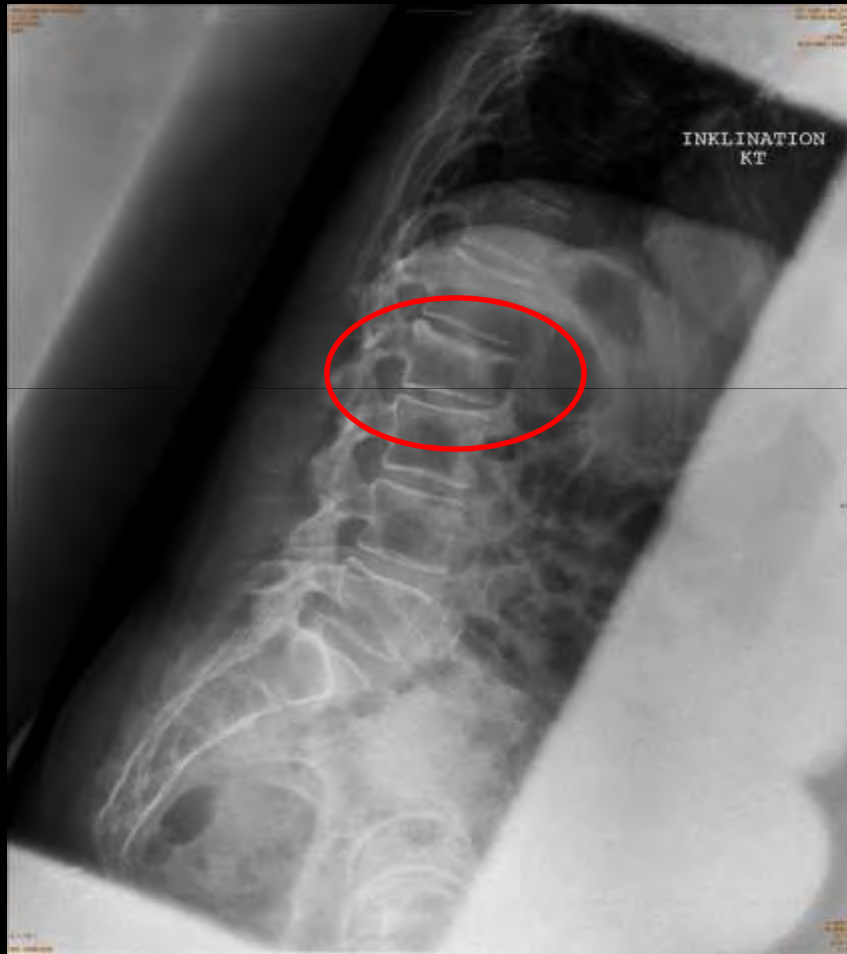
Trisegmentale, destruiierende tuberkulöse Spondylodiszitis

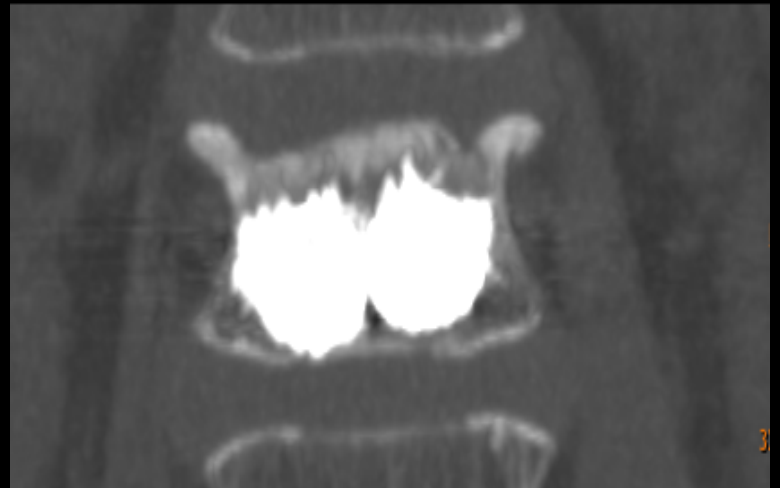
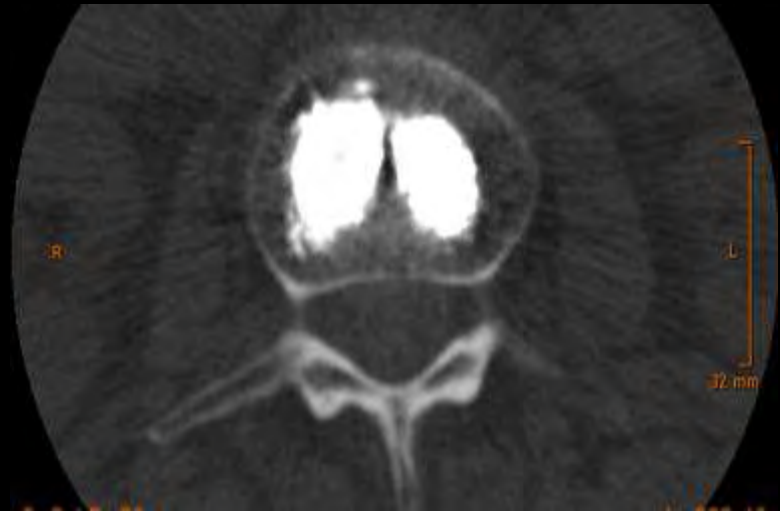
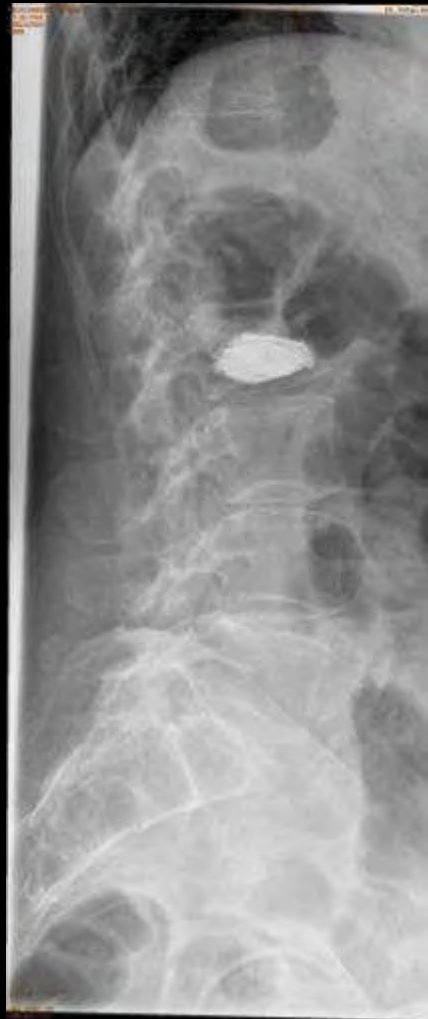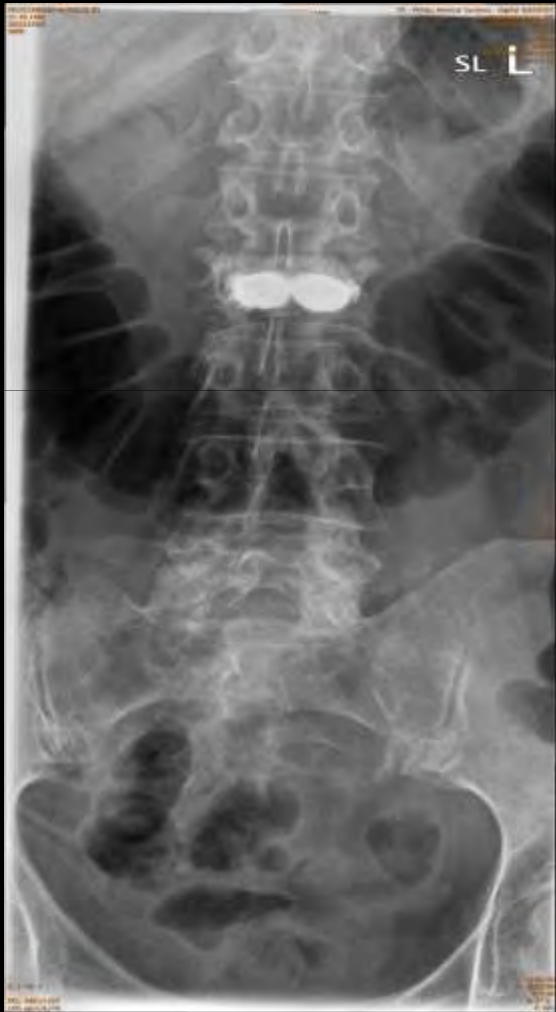Postinfektiöse Kyphosen



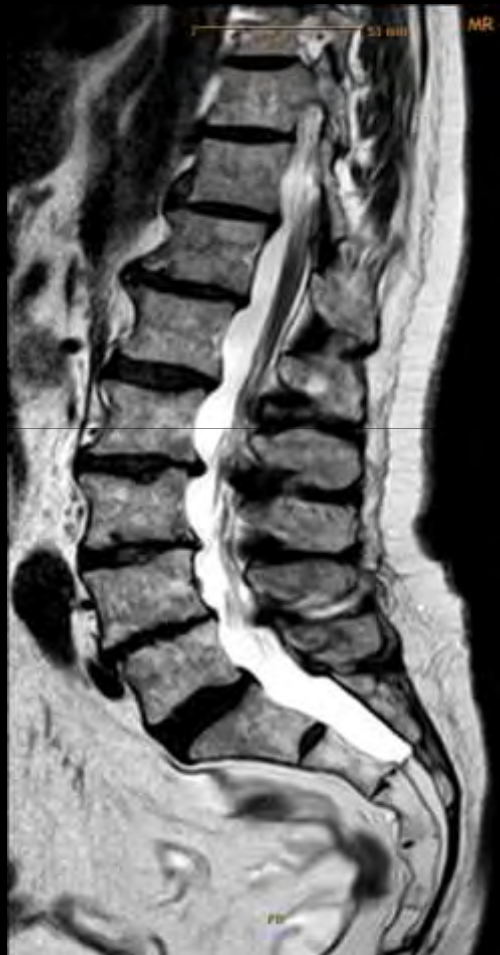Osteoporotische Frakturen



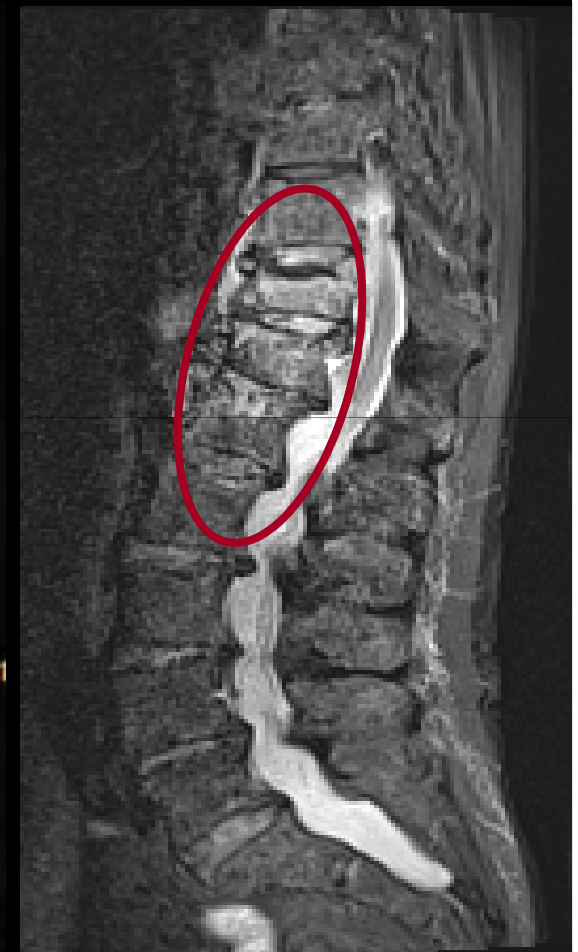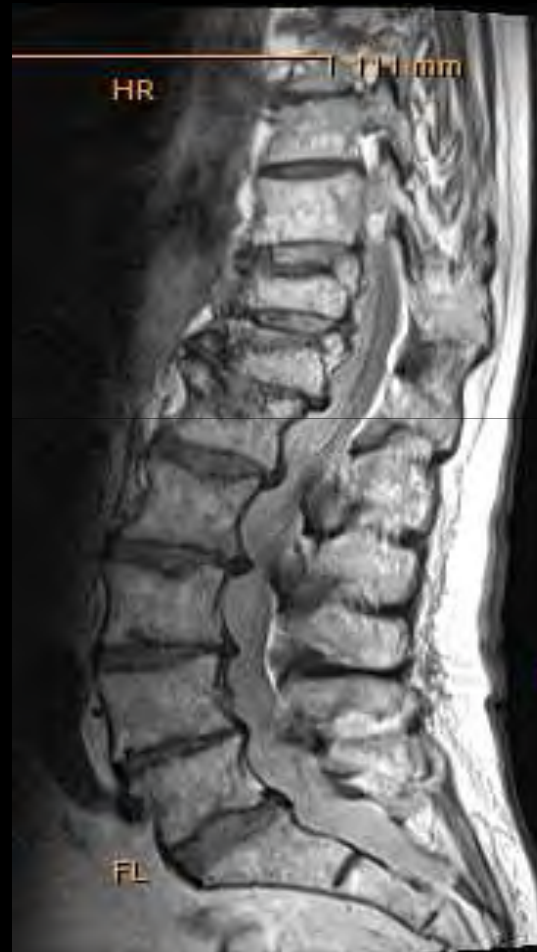A1 Deckplattenfraktur mit segmentaler Kyphosierung



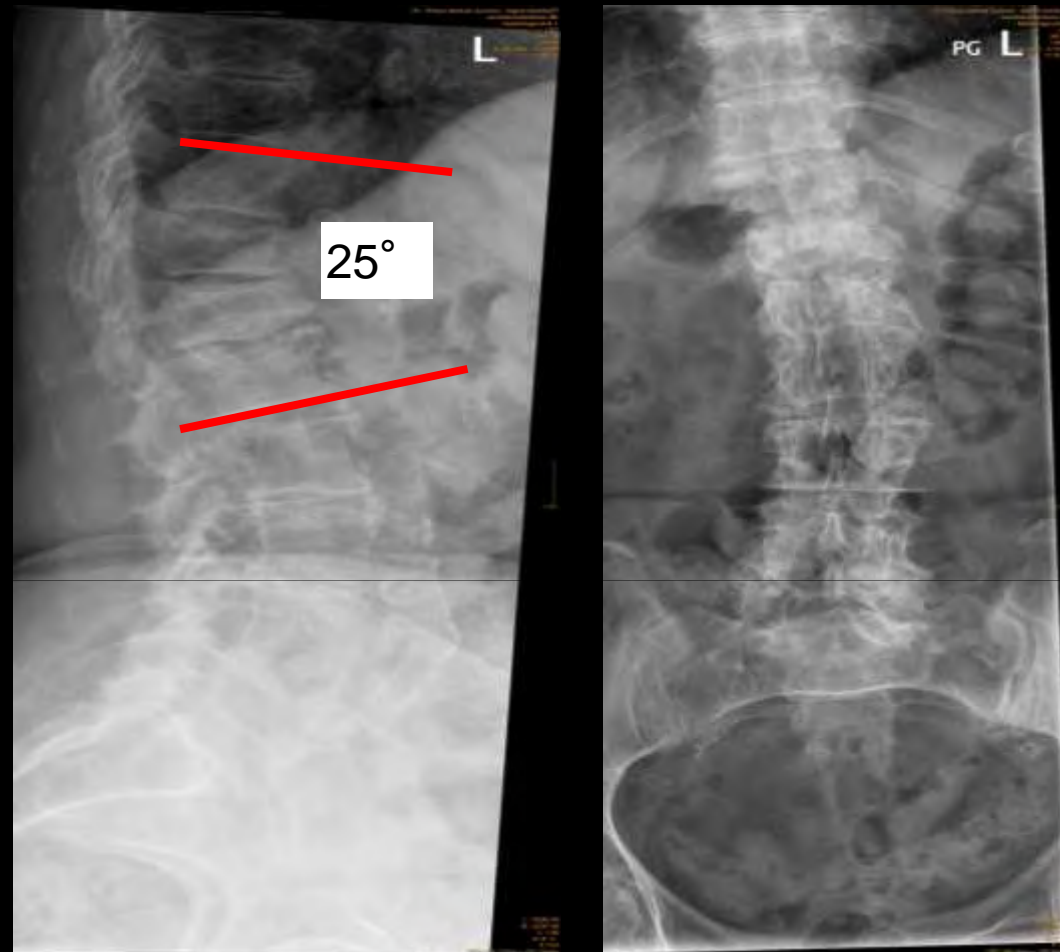
2005



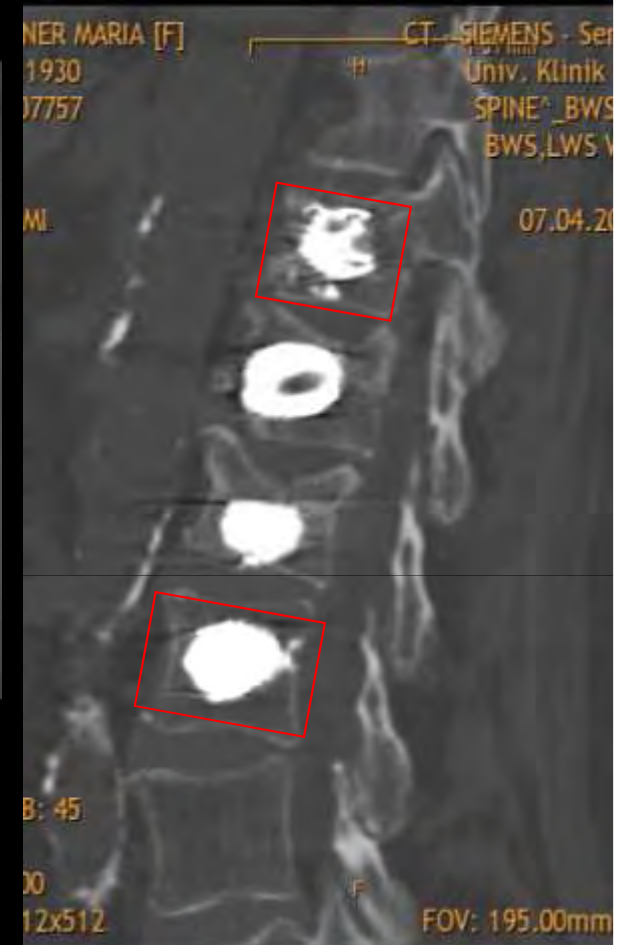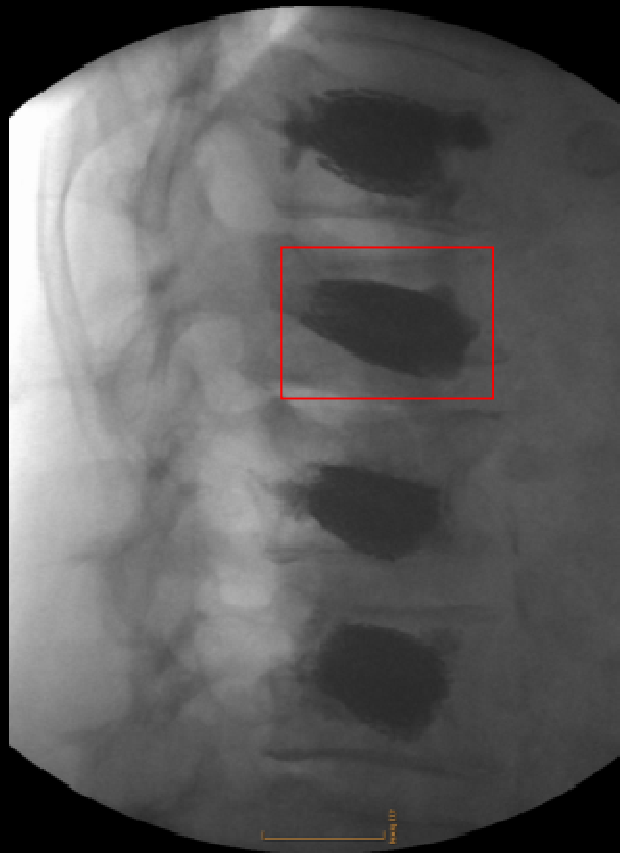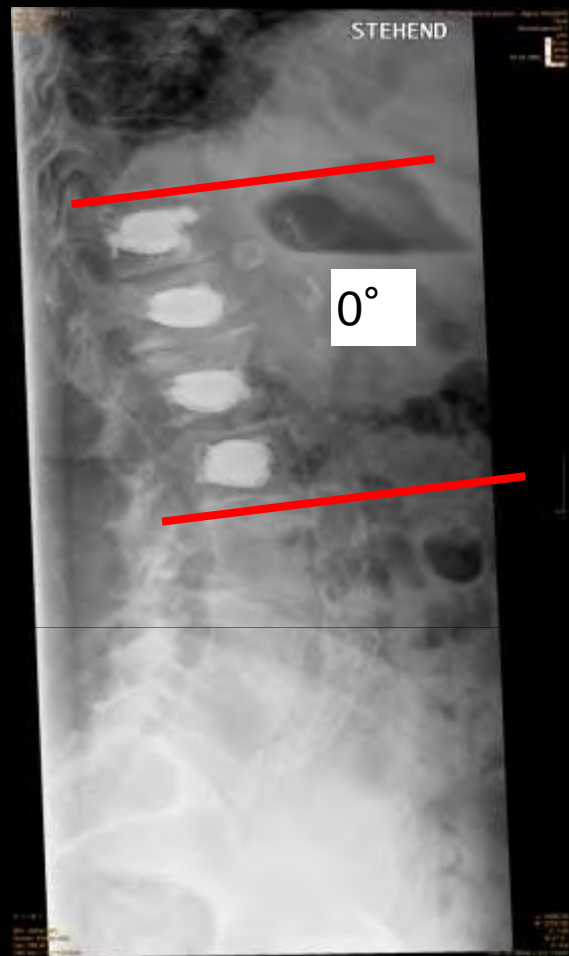
2008



- osteoporotic fractures of Th11-L2

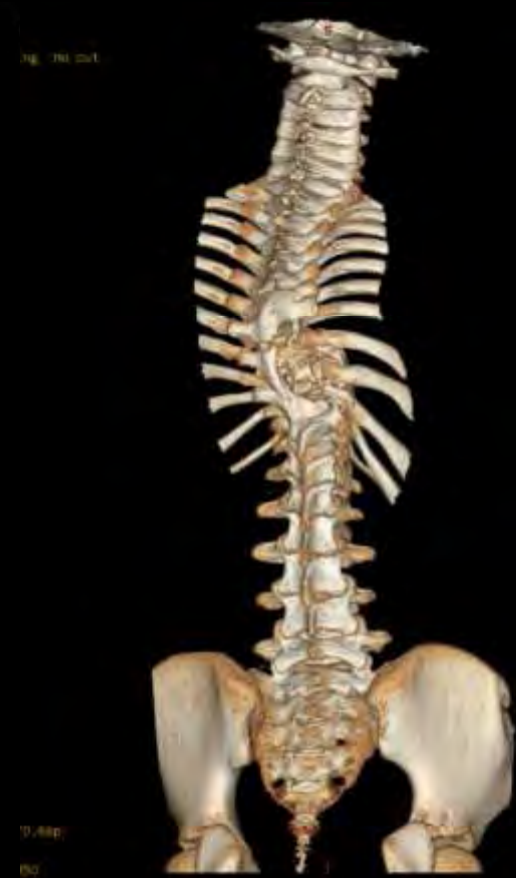
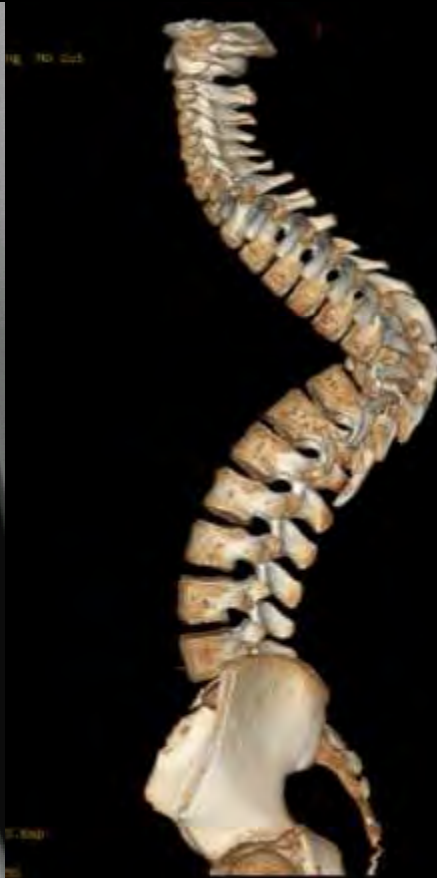
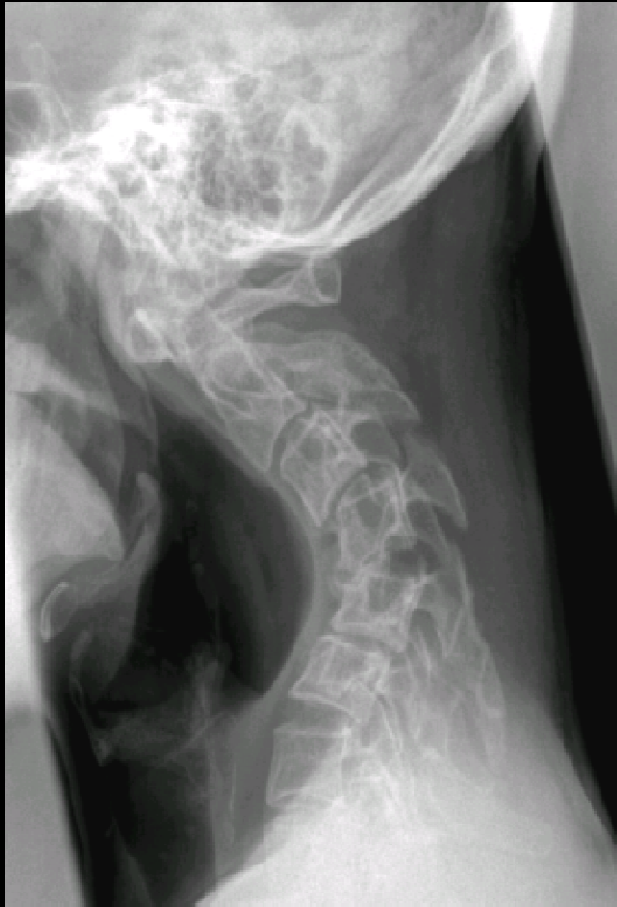- severe pain and multisegmental osteoporotic fractures
- especially in the thoraco-lumbar junction Th11-L1
- thoraco-lumbar kyphosis

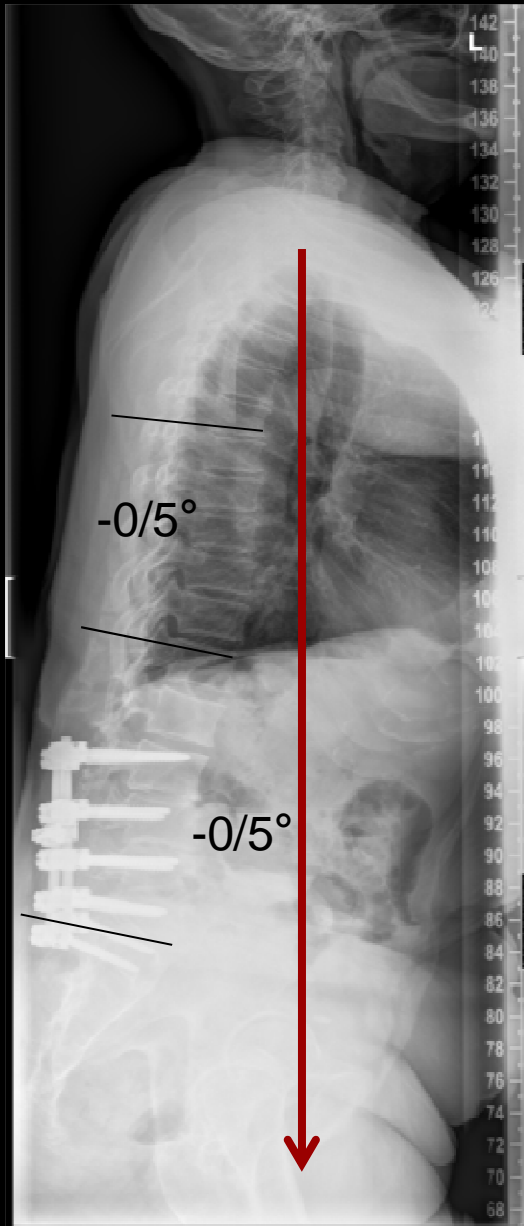


- VBS kyphoplasty Th10-L2
- improvement of thoraco-lumbar kyphosis !

Iatrogene Kyphosen: Postlaminektomie Kyphose

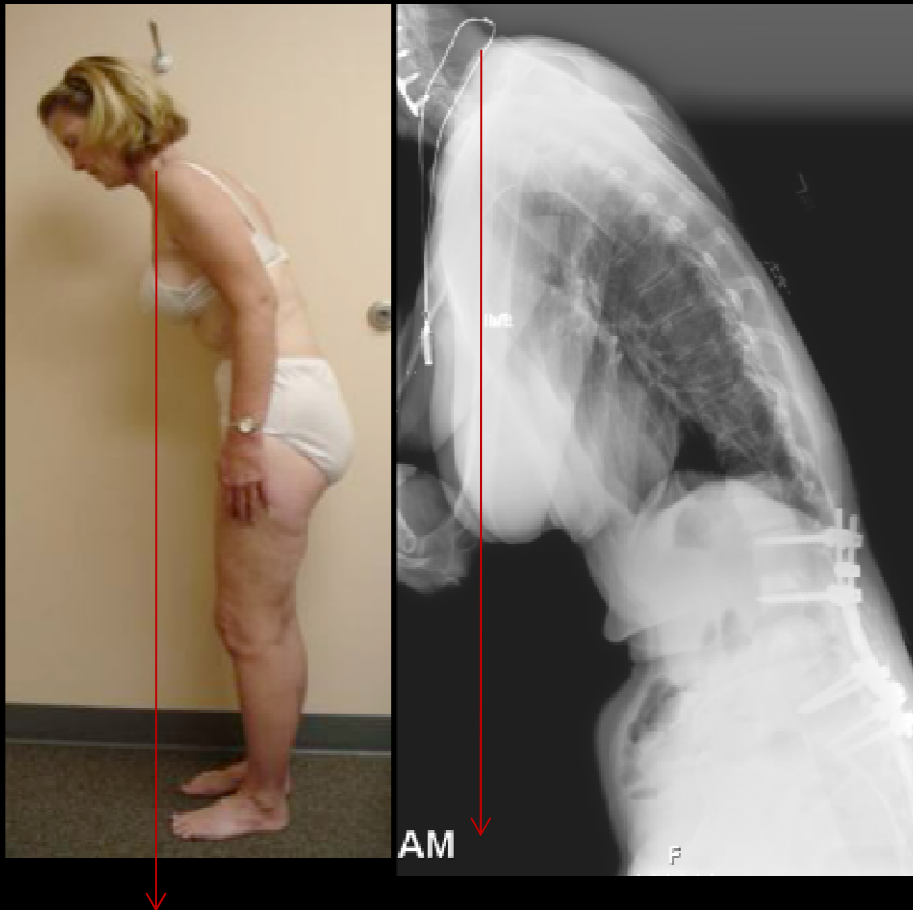

Iatrogenic Kyphosen: sagittal imbalance Syndrome (flat back Syndrome)



Jackson and McManus have reported values in asymptomatic adults with a mean sagittal vertical axis offset (SVA offset from C7 plumbline and the posterosuperior corner of S1) of 0.5 cm (range: 2.5 cm)

Fixed sagittal imbalance syndrome

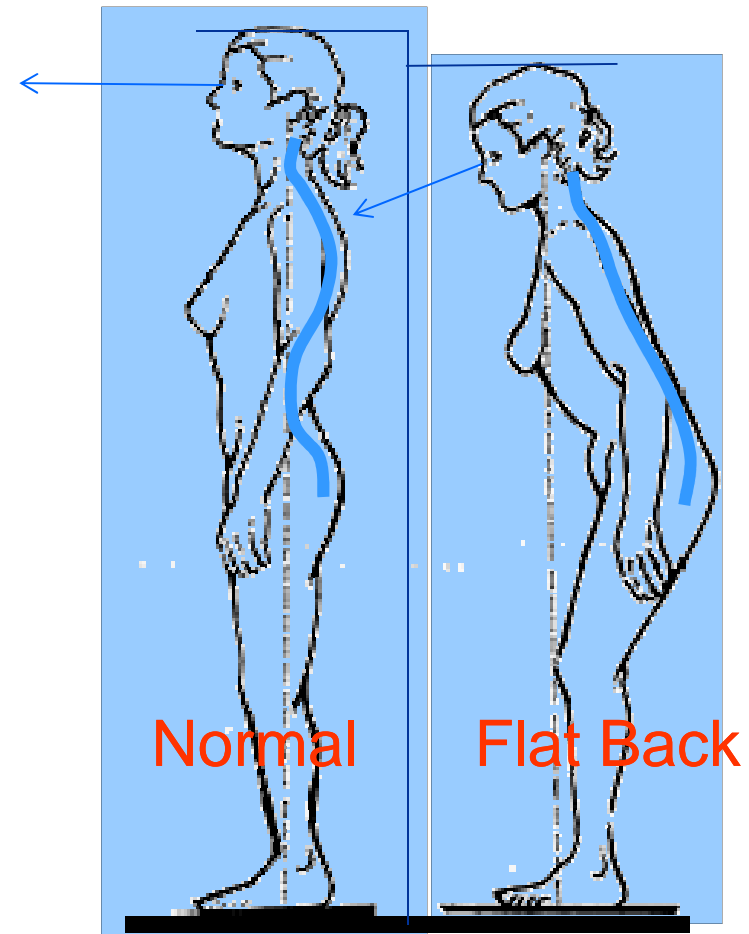


- syndrome in which the patient is unable to stand erect without flexing knees and hips

Flat back in deformity correction

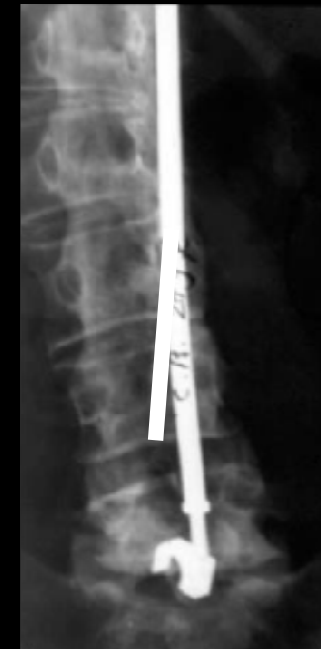iatrogenic deformity
associated with
distraction-only style
correction of scoliosis

(Harrington Rods)

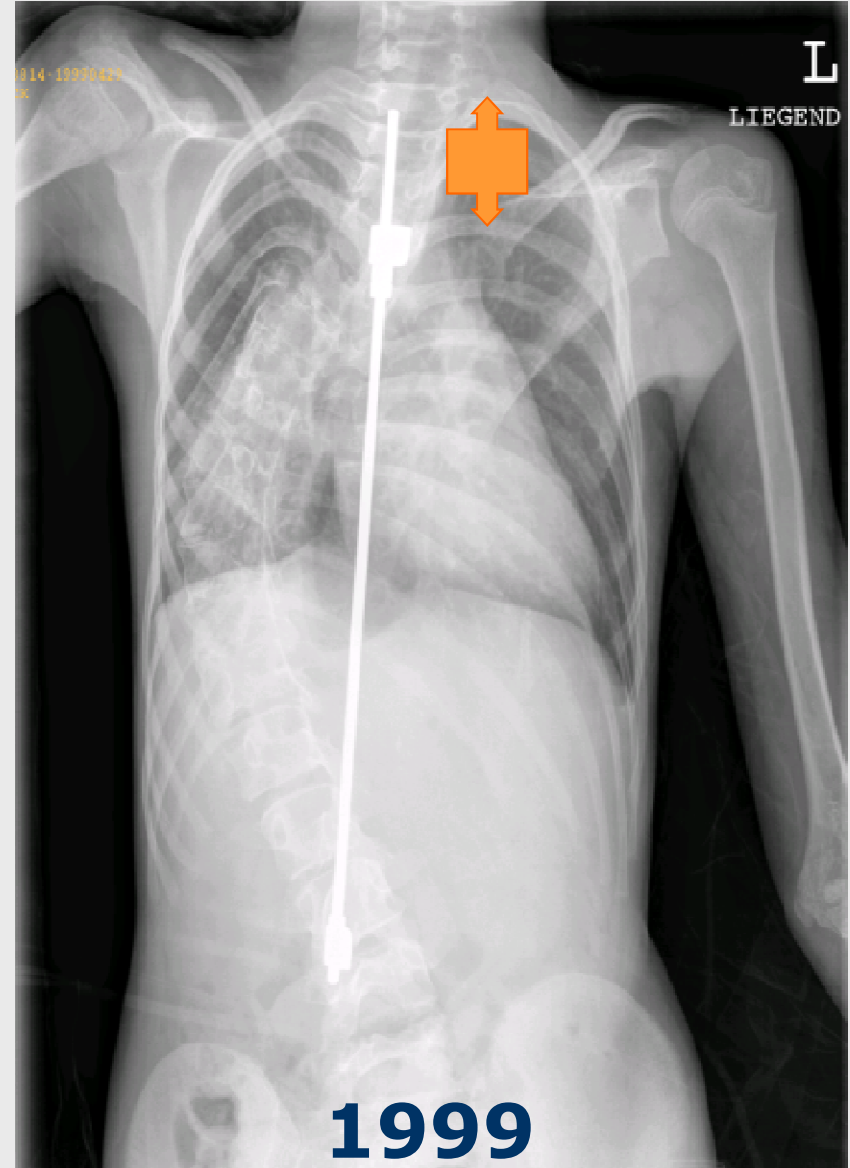
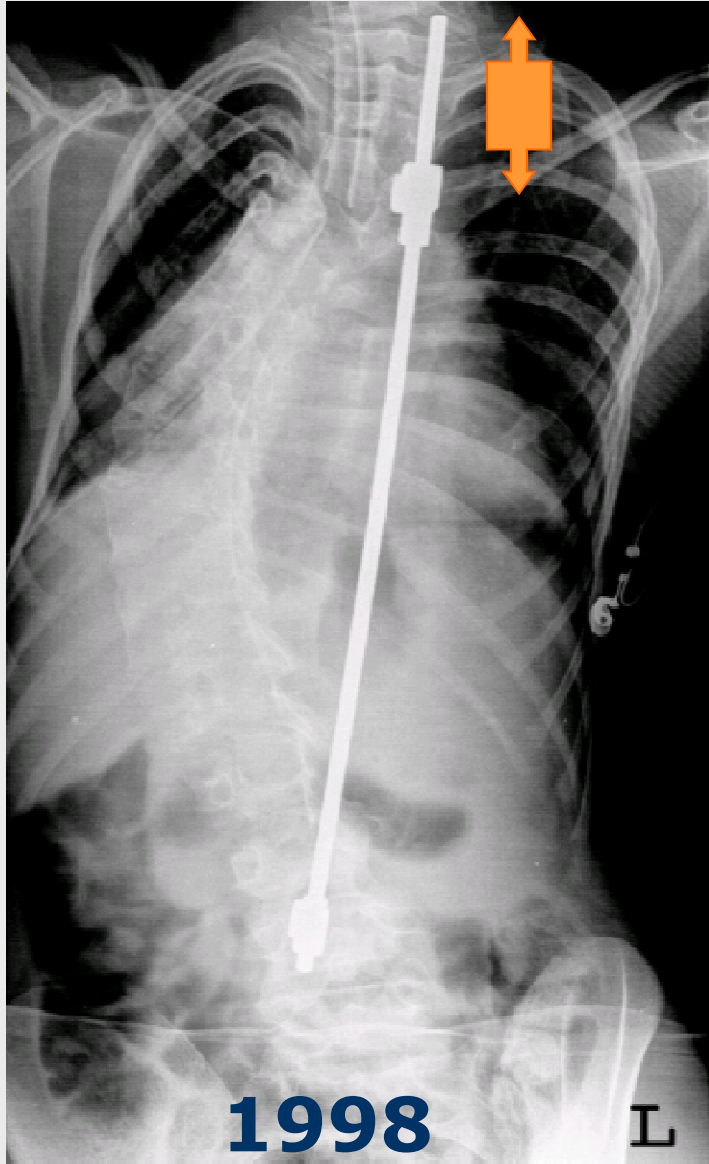


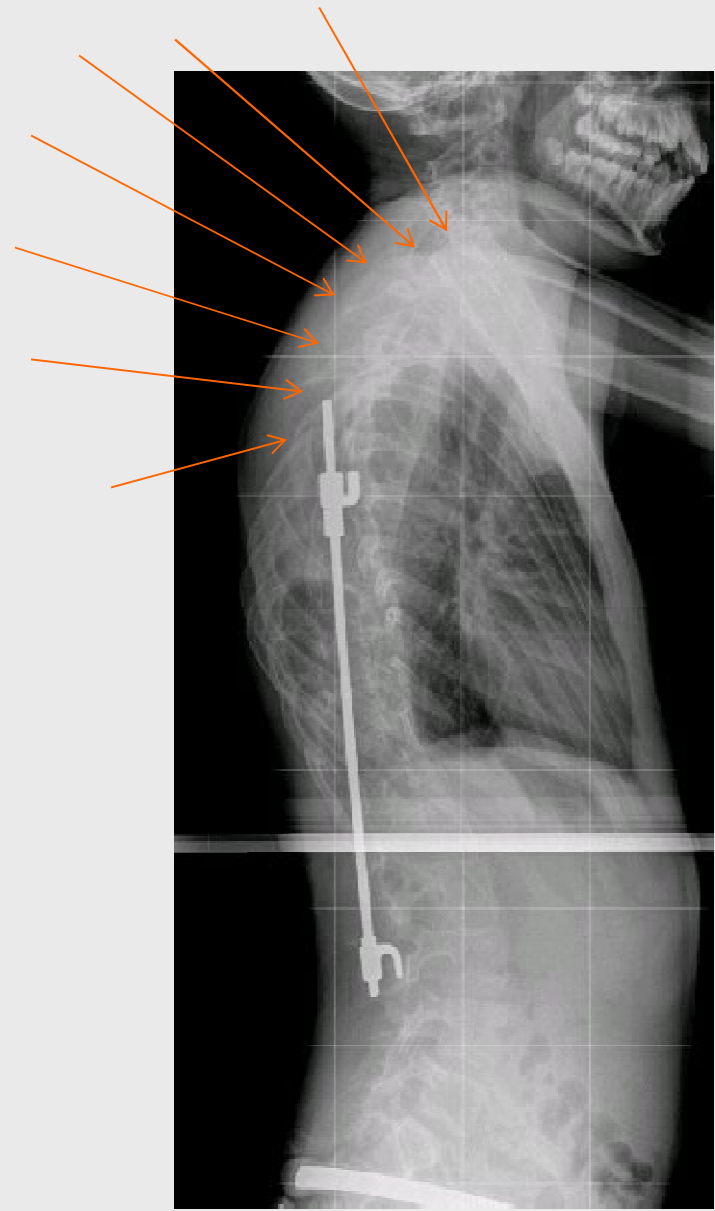
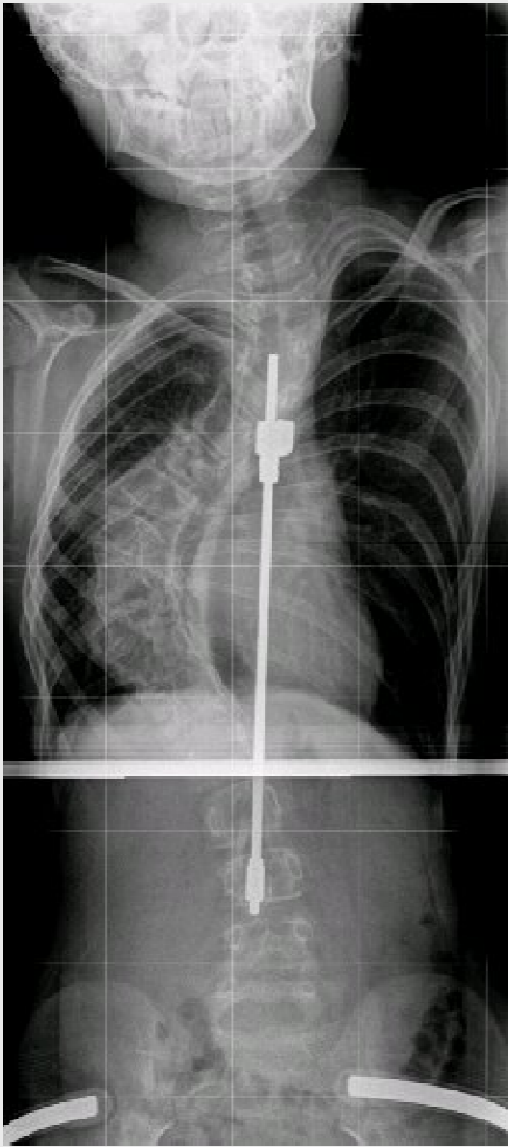
mechanism

- Harrington rod instrumentation resulting in a hypolordotic fusion to L4, L5
- proximal hyperkyphosis by posterior distraction
- lumbar levels degenerate and lose their ability to hyperextend to compensate proximal kyphosis
- progressive loss of sagittal balance

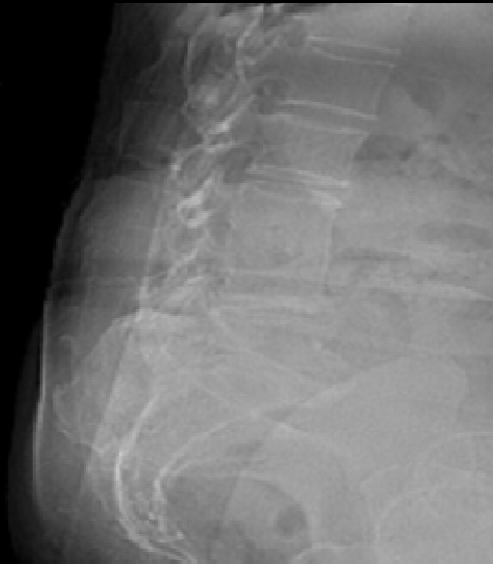

Lagrone, JBJS-Am 1988





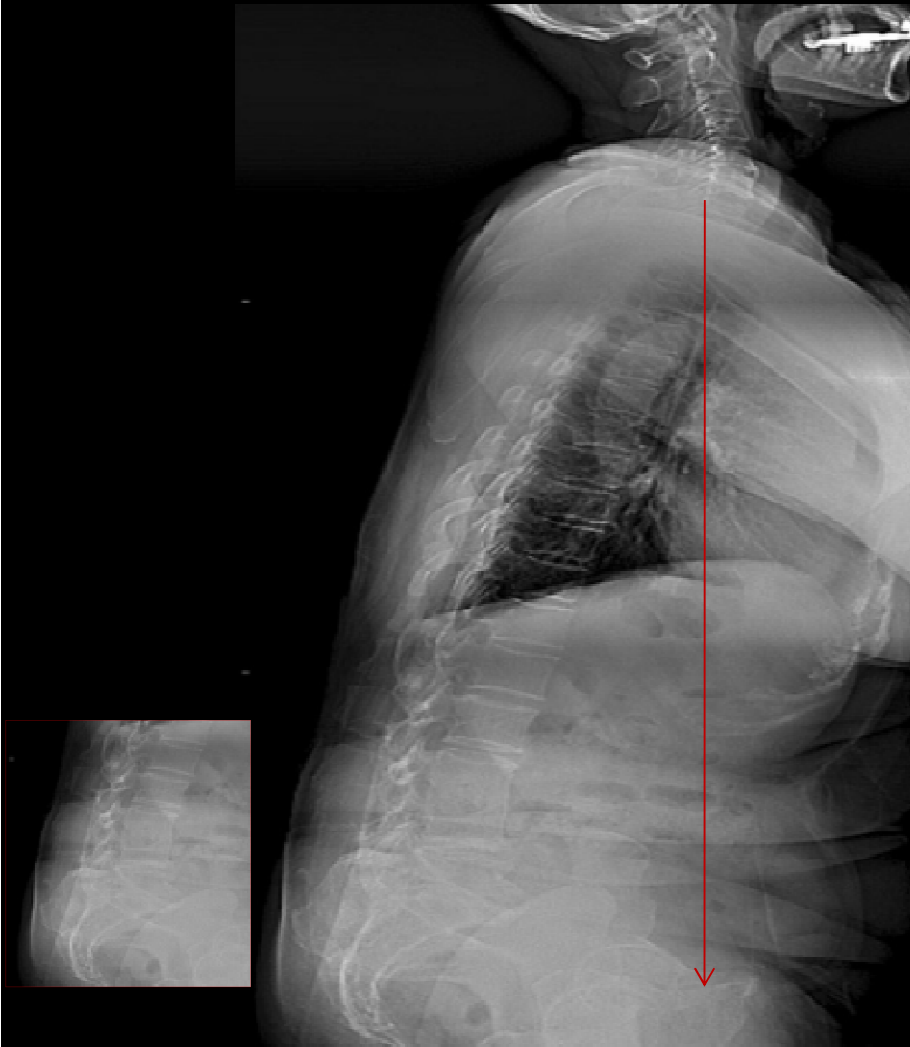
Flat back in lumbar fusion surgery



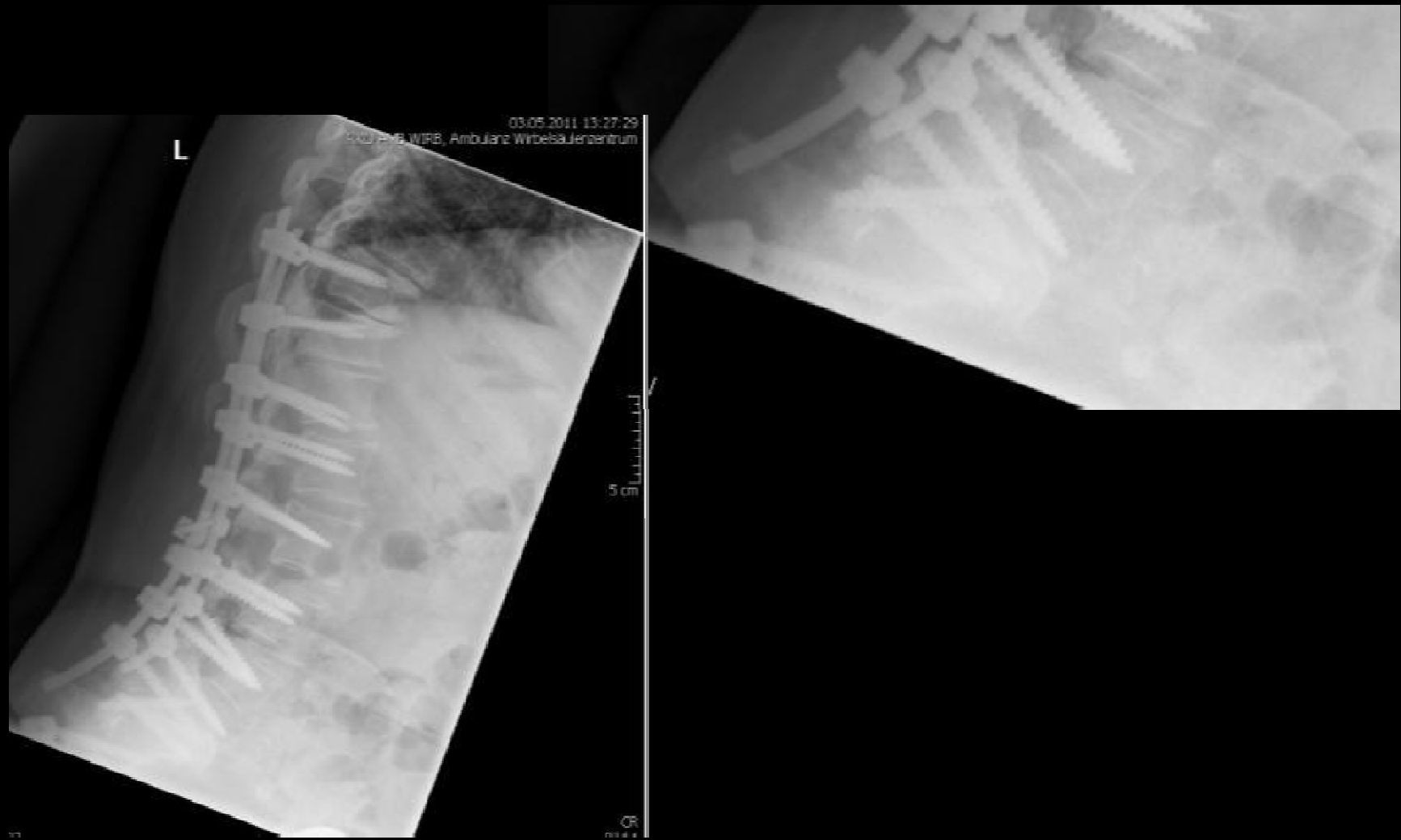
Decision making:

- Appropriate preoperative diagnostic ?
- Posterior and/or anterior lumbar fusion ?
- Which levels ?

Standing, long cassette x ray should be available

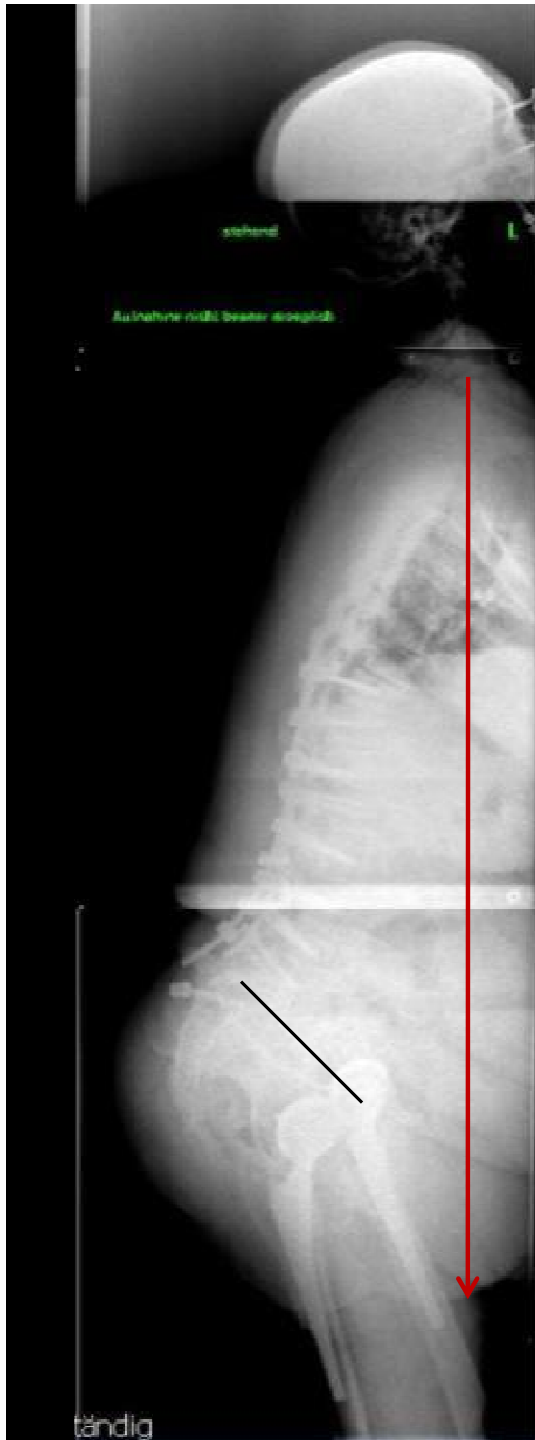


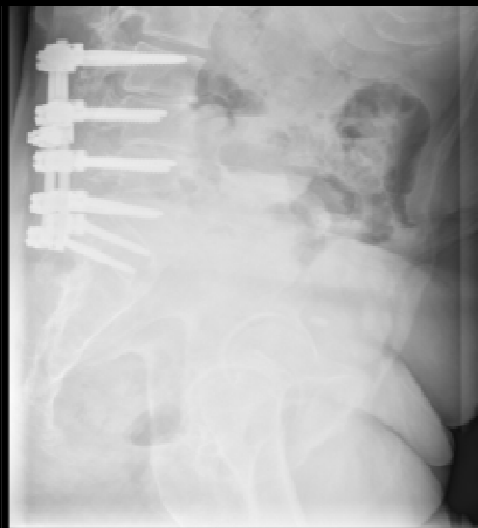- Which levels now ?



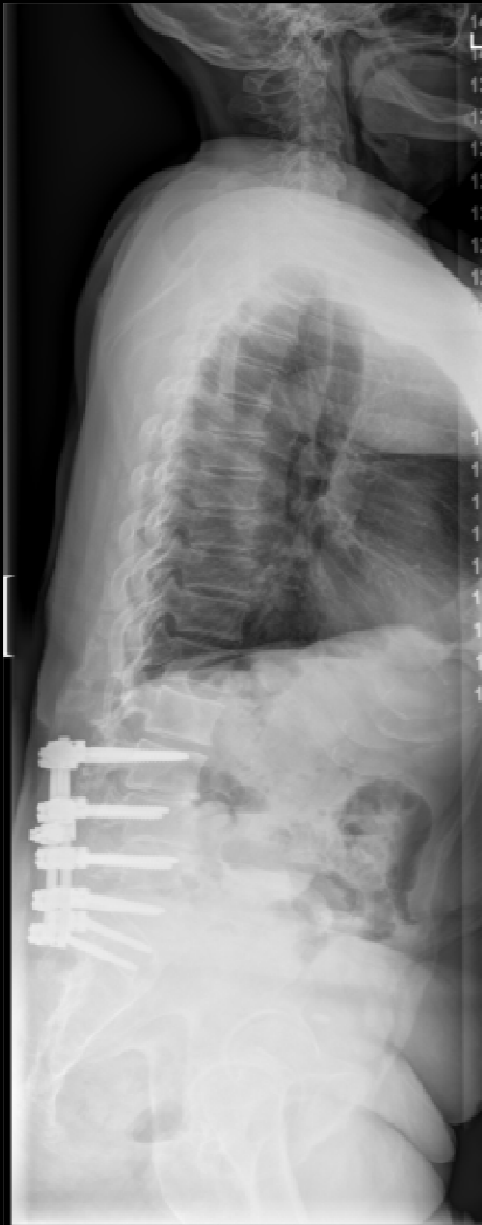Zn 5 !!! facher lumbo-sakraler Revision wegen Pseudarthrose und multipler Schraubenbrüche

Severe sagittal Decomensation
+15cm plumb-line !!!

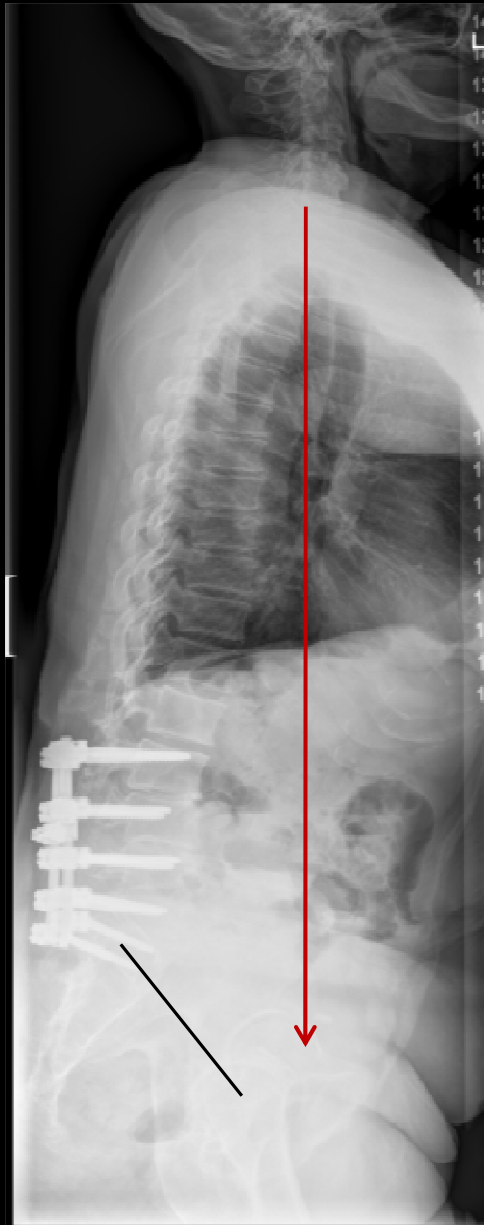




Zn Fusion L2-S1
Chronischer Rückenschmerz



Zn Fusion L2-S1
Chronischer Rückenschmerz



Severe sagittal Decompensation
+12cm plumb-line !!!
Lumbar flat back
Thoracic hypokyphosis/lordosis