




ORTHOPÄDISCHES SPITAL
WIEN SPEISING

Das hinkende Kind

Matthias Pallamar
*Abteilung für Kinderorthopädie und Fußchirurgie
Orthopädisches Spital Speising*

ÖGO-Ausbildungsseminar Kinderorthopädie

EIN UNTERNEHMEN DER VINZENZ GRUPPE Medizin mit Qualität und Seele www.vinzenzgruppe.at


ORTHOPÄDISCHES SPITAL
WIEN SPEISING



Klinische Ganganalyse bei „Hinken“


Hinken mit verkürzter Standphase

Hüftdysplasiehinken bei Schwäche der Hüft-Abduktoren

Hinken bei (funktioneller) Beinlängendifferenz / Fehlstellung

Neurologisches Hinken

EIN UNTERNEHMEN DER VINZENZ GRUPPE Medizin mit Qualität und Seele www.vinzenzgruppe.at



ORTHOPÄDISCHES SPITAL
WIEN SPEISING

Wachstumsschmerzen

- Längere Anamnese
- Kein lokalisierbarer Schmerz
- Oft bilateral
- Keine Infektzeichen
- Keine Aktivitätseinschränkung
- **und KEIN HINKEN**

EIN UNTERNEHMEN DER VINZENZ GRUPPE Medizin mit Qualität und Seele www.vinzenzgruppe.at




Anamnese beim Hinkenden Kind (1) 

ORTHOPÄDISCHES SPITAL
WIEN SPITZING

- Alter des Kindes?
 - Typische Erkrankungsbilder für jede Alterklasse
- Symptombeginn?
 - Akuter Beginn bei Trauma oder Infektion
 - Chronischer Verlauf z.B. bei Perthes, Tumor, Rheumatischer Erkrankung
- Trauma-Anamnese?
 - CAVE: in vielen Fällen versteckt sich hinter dem Trauma eine Infektion

EIN UNTERNEHMEN DER VINZENZ GRUPPE Medizin mit Qualität und Seele www.vinzenzgruppe.at

Anamnese beim Hinkenden Kind (2) 

ORTHOPÄDISCHES SPITAL
WIEN SPITZING

- Schmerzen und Schmerzlokalisierung?
 - Schwierig für Kinder Schmerzen zu beschreiben und zu lokalisieren
 - Nachtschmerz als Tumor-Hinweis
 - Schmerzbesserung bei Bewegung deutet auf Rheumatisches Problem hin
- Hinweise auf vorangegangene (virale) Infektion?
 - Husten, Schnupfen, Durchfall ?
- Fieber-Anamnese?
 - Wichtiger Hinweis für Septische Arthritis oder Osteomyelitis

EIN UNTERNEHMEN DER VINZENZ GRUPPE Medizin mit Qualität und Seele www.vinzenzgruppe.at

Labor 

ORTHOPÄDISCHES SPITAL
WIEN SPITZING

- Basisinfektlabor
 - Blutbild mit Leukozytenzahl
 - CRP
 - Blutsenkung (BSG)
- Blutkultur bei Fieber andenken
- ANA bei V.a. Rheumatoide Arthritis
- Gelenkspunktion
 - Zellzahl
 - Gram-Färbung
 - Kultur

EIN UNTERNEHMEN DER VINZENZ GRUPPE Medizin mit Qualität und Seele www.vinzenzgruppe.at

Klinische Untersuchung (1)

ORTHOPÄDISCHES SPITAL
WIEN SPIESING

- Fiebermessung
- Optische Ganganalyse
- Grobe Funktionstests (Squat, Trendelenburg, Fersen- und Zehenballengang)
- Inspektion auf Schwellung, Erguss, Überwärmung, Rötung, Druckschmerz der Leiste/Hüfte/Knie/Fuß, Hautveränderungen
- Bewegungsprüfung der Wirbelsäule (ev. + neurologische Untersuchung)



EIN UNTERNEHMEN DER VINZENZ GRUPPE Medizin mit Qualität und Seele www.vinzenzgruppe.at

Klinische Untersuchung (2)

ORTHOPÄDISCHES SPITAL
WIEN SPIESING

- Trendelenburg-Test im Stehen
- Rotationsprüfung in Bauchlage
- Drehmann-Zeichen in Rückenlage
- FABERE-Test in Rückenlage
 - Flexion, Abduktion, Externe Rotation, Extension Sakroiliakal-Gelenk




EIN UNTERNEHMEN DER VINZENZ GRUPPE Medizin mit Qualität und Seele www.vinzenzgruppe.at

Hinken - Kindesalter

ORTHOPÄDISCHES SPITAL
WIEN SPIESING

Condition	Age in years			
	0	5	10	15
Septic arthritis	[Red bar from 0 to 10]			
Trauma	[Red bar from 0 to 15]			
Osteomyelitis	[Red bar from 0 to 10]			
Toxic synovitis	[Red bar from 0 to 10]			
Pertthes disease	[Red bar from 5 to 15]			
Slipped epiphysis	[Red bar from 10 to 15]			
Sarcoma	[Red bar from 10 to 15]			
Hip dysplasia	[Red bar from 0 to 5]			

EIN UNTERNEHMEN DER VINZENZ GRUPPE Medizin mit Qualität und Seele www.vinzenzgruppe.at



ORTHOPÄDISCHES SPITAL
WIEN SPITZING

Unterscheidungskriterium - Schmerz

Schmerzloses Hinken

→


1. Neuromuskuläre Erkrankungen (CP, Muskeldystrophie)
2. Hüftdysplasie bzw. -Luxation
3. Beinlängendifferenz
4. Plattenmeniskus
5. M. Perthes

Schmerzhaftes Hinken

→

1. Septische Arthritis
2. Osteomyelitis
3. Coxitis fugax
4. Discitis
5. Epiphyseolysis capitis femoris (SCFE)
6. Fraktur
7. Tumore (z.B. Osteoid-Osteom)
8. Overuse Syndrome
9. Osteochondritis dissecans
10. Tarsale Coaleszenz
11. „Fußerkrankungen“

EIN UNTERNEHMEN DER VINZENZ GRUPPE Medizin mit Qualität und Seele www.vinzenzgruppe.at



ORTHOPÄDISCHES SPITAL
WIEN SPITZING

Unterscheidungskriterium - Alter

1.- 3. Lebensjahr

→

Septische Arthritis
Osteomyelitis
Discitis
Grünholzfraktur
Neuromuskuläre Erkrankungen
DDH
Neoplasien
(Leukämie, Neuroblastom, Osteoid Osteom)

4.- 10. Lebensjahr

→


Transiente Synovitis / Coxitis fugax
M. Perthes
Plattenmeniskus
Beinlängendifferenz
Tumoren

11.- 15. Lebensjahr

→

Overuse Syndrome
SCFE
Osteochondritis dissecans
„Fußerkrankungen“
Tumoren

EIN UNTERNEHMEN DER VINZENZ GRUPPE Medizin mit Qualität und Seele www.vinzenzgruppe.at



ORTHOPÄDISCHES SPITAL
WIEN SPITZING

Bildgebende Untersuchung

- Ultraschall
 - Diagnostik Hüftgelenkserguss (unspezifisch) und V.a. Appendizitis
- Nativ-Röntgen
 - Basisuntersuchung bei klinischer Verdachtsdiagnose
 - Das bildgebende Verfahren bei Knochenfraktur, avaskulärer Nekrose und Osteolyse
 - Bei V.a. Hüftpathologie IMMER Beckenübersicht ap und BEIDSEITIGE axiale Aufnahmen anfordern
- Magnetresonanztomographie (MRT)
 - Goldstandard bei Entzündung, Infektion, Tumor, Stressreaktion, „Bandscheibenproblematik“
 - Compliance des Kindes notwendig
- (Computer-Tomographie (CT) und Szintigraphie)

EIN UNTERNEHMEN DER VINZENZ GRUPPE Medizin mit Qualität und Seele www.vinzenzgruppe.at




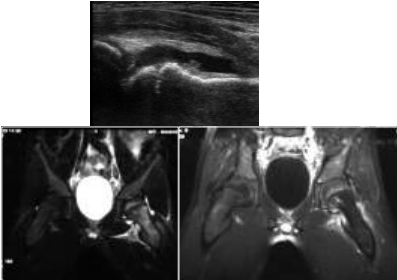
Ultraschall des Hüft-Ergusses 
ORTHOPÄDISCHES SPITAL
WIEN SPRENG

- kann nicht zwischen Coxitis fugax und Septischer Coxitis unterscheiden
- aber ein normaler Schall spricht gegen eine septische Coxitis





EIN UNTERNEHMEN DER VINZENZ GRÜRPE Medizin mit Qualität und Seele www.vinzenzgruppe.at

Septische Coxitis versus Osteomyelitis 
ORTHOPÄDISCHES SPITAL
WIEN SPRENG



EIN UNTERNEHMEN DER VINZENZ GRÜRPE Medizin mit Qualität und Seele www.vinzenzgruppe.at

Septische Coxitis versus Osteomyelitis 
ORTHOPÄDISCHES SPITAL
WIEN SPRENG



EIN UNTERNEHMEN DER VINZENZ GRÜRPE Medizin mit Qualität und Seele www.vinzenzgruppe.at



**ORTHOPÄDISCHES SPITAL
WIEN SPIESING**


Coxitis fugax → **Kein orthopädischer Notfall**

Septische Coxitis
Osteomyelitis → **Orthopädischer Notfall !!!**

EIN UNTERNEHMEN DER VINZENZ GRUPPE Medizin mit Qualität und Seele www.vinzenzgruppe.at

Morbus Perthes - Frühstadien


**ORTHOPÄDISCHES SPITAL
WIEN SPIESING**



EIN UNTERNEHMEN DER VINZENZ GRUPPE Medizin mit Qualität und Seele www.vinzenzgruppe.at

Morbus Perthes - Frühstadien

**ORTHOPÄDISCHES SPITAL
WIEN SPIESING**



EIN UNTERNEHMEN DER VINZENZ GRUPPE Medizin mit Qualität und Seele www.vinzenzgruppe.at

Epiphysiolysis capitis femoris – SCFE (Slipped Capital Femoral Epiphysis)




ORTHOPÄDISCHES SPITAL
WIEN SPITZING




- adipös ODER
- sehr sportlich

EIN UNTERNEHMEN DER VINZENZ GRÜRPE Medizin mit Qualität und Seele www.vinzenzgruppe.at

Epiphyseolysis capitis femoris (1)




ORTHOPÄDISCHES SPITAL
WIEN SPITZING




EIN UNTERNEHMEN DER VINZENZ GRÜRPE Medizin mit Qualität und Seele www.vinzenzgruppe.at

Epiphyseolysis capitis femoris (2)



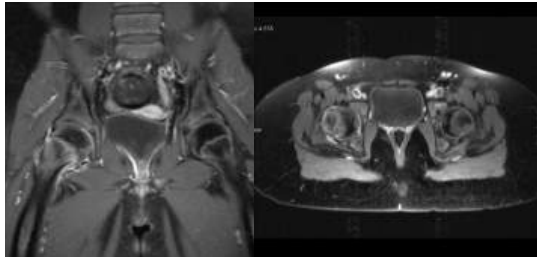
ORTHOPÄDISCHES SPITAL
WIEN SPITZING



EIN UNTERNEHMEN DER VINZENZ GRÜRPE Medizin mit Qualität und Seele www.vinzenzgruppe.at



Epiphyseolysis capitis femoris (3)



ORTHOPÄDISCHES SPITAL
WIEN SPIESING

EIN UNTERNEHMEN DER VINZENZ GRUPPE Medizin mit Qualität und Seele www.vinzenzgruppe.at


ORTHOPÄDISCHES SPITAL
WIEN SPIESING

Morbus Perthes → Akute Kinderorthopädie,
jedoch kein orthopädischer Notfall

SCFE → Orthopädischer Notfall !!!

EIN UNTERNEHMEN DER VINZENZ GRUPPE Medizin mit Qualität und Seele www.vinzenzgruppe.at

CAVE!!!!



ORTHOPÄDISCHES SPITAL
WIEN SPIESING

EIN UNTERNEHMEN DER VINZENZ GRUPPE Medizin mit Qualität und Seele www.vinzenzgruppe.at



Osteosarkom



ORTHOPÄDISCHES SPITAL
WIEN SPEIBING

EIN UNTERNEHMEN DER VINZENZ GRUPPE Medizin mit Qualität und Seele www.vinzenzgruppe.at

Neoplasmen

Benigne Tumore:

- - Osteoid Osteom
- - aneurysmatische Knochenzyste
- - Riesenzelltumor

Maligne Tumore:

- - Ewing Sarkom
- - Osteosarkom
- - Chondrosarkom
- - Leukämie

ORTHOPÄDISCHES SPITAL
WIEN SPEIBING

**Nicht immer liegt die Ursache
in der Hüfte!**

ORTHOPÄDISCHES SPITAL
WIEN SPEIBING



Hinken: Spondylodiszitis

ORTHOPÄDISCHES SPITAL
WIEN SPEIBING

Hinken: Overuse Syndrome

ORTHOPÄDISCHES SPITAL
WIEN SPEIBING

Hinken: Osteochondrosis dissecans

ORTHOPÄDISCHES SPITAL
WIEN SPEIBING



Hinken: Apophysitis calcanei

ORTHOPÄDISCHES SPITAL
WIEN SPIESING

Hinken: Aseptische Nekrosen

ORTHOPÄDISCHES SPITAL
WIEN SPIESING

Morbus Köhler I **Morbus Köhler II**

NEU aufgetretenes Hinken

ORTHOPÄDISCHES SPITAL
WIEN SPIESING

```

    graph TD
      A[Anamnese  
klinische Untersuchung] --> B[Leichtes Hinken  
(sonographisch Erross  
im Hüftgelenk),  
OHNE Infektzeichen]
      A --> C[Starkes Hinken  
(hüftassoziiert,  
Gewichtsbelastung kaum  
möglich),  
OHNE Infektzeichen]
      A --> D[Jedes Hinken  
MIT Infektzeichen]
      A --> E[Hinken durch Knie- /  
Fußproblem,  
OHNE Infektzeichen]
      B --> B1[Behandlungsversuch mit  
NSAR und engmaschige  
klinische Kontrolle(n)]
      C --> C1[SCFE muss mit RO  
ausgeschlossen werden]
      D --> D1[AKUTE Infekt-Abklärung  
mit RO + Labor (+ MRT)]
      E --> E1[Schrittweise Abklärung  
mit RO (+MRT)]
    
```



Hinken ist immer ein ernstes Symptom!



ortho@pallamar.com
